

Revista Andaluza de Cirugía Bucal

Año 2024 / N° 27

- **IMPLANTES INMEDIATOS POSTEXTRACCIÓN VERSUS IMPLANTES TARDÍOS CON PRESERVACIÓN ALVEOLAR PREVIA: UNA REVISIÓN DE LA LITERATURA.**

- **VIABILIDAD A LARGO PLAZO DE LA COLOCACIÓN DE IMPLANTES SIMULTÁNEOS A LA ELEVACIÓN DE SENO. UNA REVISIÓN DE LA LITERATURA.**



Asociación
Andaluza
de Cirugía Bucal

Revista Andaluza de
Cirugía Bucal

DIRECTORES:

José Luis Gutiérrez Pérez
Daniel Torres Lagares

EDITORES:

Aida Gutiérrez Corrales
Ignacio Fernández Asián

COMITÉ EDITORIAL:

Rogelio Álvarez Marín
Iñigo Fernández - Figares Conde
M^a Ángeles Serrera Figallo



Ancladén



Editada en Sevilla, por la Unidad de Docencia,
Investigación y Transferencia en Cirugía Bucal de Sevilla (UDIT-CBS).
Maquetación y diseño: Ru Márquez Comunicación
ISSN: 2530 - 4135

Sumario

- Editorial 4
- Implantes inmediatos postextracción versus implantes tardíos con preservación alveolar previa: una revisión de la literatura 6-14
- Viabilidad a largo plazo de la colocación de implantes simultáneos a la elevación de seno: una revisión de la literatura 15-24
- Noticias /CURSOS..... 26 - 29
- Normas de publicación 31 - 32
- Patrocinadores AACIB 34

Editorial



En vísperas de recibir el premio Dentista del Año, me siento muy agradecido y orgulloso de haber obtenido este reconocimiento por parte de mi profesión. En verdad, solo he hecho y seguiré haciendo lo que creo que debo hacer por la Odontología, pero siempre es gratificante y reconfortante que reconozcan ese trabajo. Una de las labores que reconoce este premio es la labor realizada en la Comisión de Especialidades.

Todos estamos de acuerdo en que, después de cuarenta años, ya es el momento de que las autoridades públicas den este paso, y para ello el Real Decreto 589/2022, de 19 de julio, que regula el procedimiento y criterios para la propuesta de un nuevo título de especialista en Ciencias de la Salud marca el camino.

Ahora mismo, todos los proyectos de especialidad están consensuados y muy avanzados el enfoque de las distintas memorias, así como los documentos definitivos. Esto es un hito de todo el grupo de trabajo.

A partir de ahora, cada Sociedad debe finalizar sus respectivas memorias, y esperar que lleguen los apoyos de las distintas Comunidades Autónomas, que ya se están recibiendo. Quiero agradecer desde aquí al Dr. Oscar Castro la implicación y esfuerzo que ha realizado para trasladar nuestras pretensiones a todas las consejerías de salud del país.

Una vez que tengamos esos apoyos, posiblemente a inicio de 2025, podremos entregar en el Ministerio de Sanidad las memorias de petición de creación de las especialidades en Odontología y a partir de ahí esperemos que el Ministerio se ágil y podamos cerrar el año con la autorización para la creación de estas.

A partir de ese momento, serán las Comisiones Nacionales de cada especialidad las que tendrán que liderar y acreditar los centros, los docentes, los programas, etc.. y poco a poco hacer que las especialidades en Odontología sean una realidad.

Este proceso puede llevar años y fácilmente, tendríamos que esperar tres o cuatro años fácilmente para ver en marcha las primeras promociones de especialización en Odontología en marcha. No obstante, y para cumplir estos plazos, debemos seguir trabajando, y fomentar que las administraciones públicas sigan apoyando este desarrollo. Será con cuarenta años de retraso, pero bueno, nunca es tarde si la dicha es buena.

Por nuestra parte, desde la SECIB, seguiremos trabajando por el desarrollo de la Cirugía Bucal en el marco de la Odontología, hasta alcanzar el desarrollo del 100% de las atribuciones del título de Odontólogo en este ámbito.

Dr. Daniel Torres Lagares
Presidente de la SECIB
Premio Dentista del Año



Ancladen

WHERE PASSION MEETS PRECISION

Dos cosas no sabes sobre



LOCATOR®

1

Locator FIXED™
De prótesis
removable a fija,
utilizando los mismos
pilares LOCATOR.

Removable

Fija

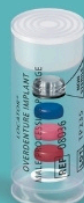


Mismo pilar LOCATOR

2

Mini-Implantes
CRESTAS MUY
ESTRECHAS

Desde Ø 2.4 mm



Ø 2.4 mm Ø 2.9 mm

Escríbenos



IMPLANTES INMEDIATOS POSTEXTRACCIÓN VERSUS IMPLANTES TARDÍOS CON PRESERVACIÓN ALVEOLAR PREVIA: UNA REVISIÓN DE LA LITERATURA.

Vale Braña M¹, Fernández Figares Conde I¹, Oliveros López LG¹, Torres-Lagares D¹, Gutiérrez Pérez JL².

¹ Máster Cirugía Bucal Universidad de Sevilla.

²UGC Cirugía Oral y Maxilofacial. Hospital Universitario Virgen del Rocío de Sevilla.

INTRODUCCIÓN

Los implantes tardíos ya no son una opción realmente atractiva para los pacientes en la práctica diaria, por lo tanto, el momento de la colocación de los implantes se ha convertido en un tema importante en la comunidad dental en los últimos 15 años, que se ha abordado específicamente en tres Conferencias de Consenso ITI (International Team for Implantology) y conferencias de consenso de otras organizaciones dentales. Los objetivos del estudio son determinar y comparar la eficacia de ambas terapias e identificar y describir los diferentes factores que influyen en la selección de la terapia quirúrgica a realizar.

OBJETIVOS

Llevar a cabo una revisión de la literatura para realizar una comparativa entre implantes inmediatos postextracción e implantes tardíos con preservación alveolar previa.

MATERIAL Y MÉTODOS

Se realizó una revisión bibliográfica. Se emplearon las bases de datos PubMed y Scopus. Como estrategia de búsqueda se introdujo "Postextraction implant AND alveolar preservation", limitando la búsqueda a artículos publicados en los últimos 5 años y con límite de idioma de español e inglés.

RESULTADOS

Se seleccionaron 5 artículos de acuerdo con los criterios de inclusión y exclusión tras ser evaluados a texto completo por la autora.

CONCLUSIONES

Los implantes inmediatos postextracción suponen una excelente opción de tratamiento que ofrece buenos resultados, reduce la morbilidad del paciente y el tiempo de tratamiento.

INTRODUCCIÓN

La implantología siempre se basó en el concepto de osteointegración. En los primeros 25 años de la implantología, la colocación de implantes se realizaba predominantemente en espacios cicatrizados en pacientes totalmente edéntulos.¹ El perfil de los pacientes era similar en los casos tratados; pacientes de edad avanzada con edentulismo total que mantenían desde hace algunos años. El objetivo de la terapia con implantes era funcional; mejorar la masticación y con ello la calidad de vida del paciente. En 1980 a raíz de múltiples estudios realizados, el tratamiento con implantes se implementó en pacientes parcialmente edéntulos, desarrollándose cada día más.^{2,3}

En espacios unitarios, la colocación de implantes tardíos cada vez es menos frecuente, favoreciendo la selección de implantes inmediatos o implantes tempranos. Este hecho se ve influenciado por los estudios de las alteraciones dimensionales de la cresta postextracción, además de la necesidad de un período de curación de al menos 6 meses que en muchas ocasiones puede suponer un proceso desfavorable e innecesario para el tratamiento.³⁻⁵

Chen y Buser y cols.1 en el año 2008, tras la 4ª Conferencia de Consenso ITI de 2008 en Stuttgart, Alemania, publicaron la guía ITI, donde establecieron una clasificación y términos descriptivos para el momento de colocación del implante después de la extracción del diente. Determinando lo siguiente (tabla):¹

- Tipo 1: Colocación inmediata (implante postextracción).
- Tipo 2: Colocación temprana sin cicatrización de los tejidos blandos.
- Tipo 3: Colocación temprana con cicatrización ósea parcial.
- Tipo 4: Colocación tardía.

| Clasificación | Terminología descriptiva | Periodo después de la extracción dental | Situación clínica deseada en el momento de colocación de un implante |
|---------------|--|---|---|
| Tipo 1 | Colocación inmediata | 0 | Sitio postextracción sin cicatrización de huesos o tejidos blandos |
| Tipo 2 | Colocación temprana sin cicatrización de los tejidos blandos | Typicamente de 4 a 8 semanas | Sitio postextracción con cicatrización de tejidos blandos, pero sin cicatrización significativa del tejido óseo |
| Tipo 3 | Colocación temprana con cicatrización ósea parcial | Typicamente de 12 a 16 semanas | Sitio postextracción con tejidos blandos cicatrizados y cicatrización ósea significativa |
| Tipo 4 | Colocación tardía | Typicamente 6 meses o más | Cicatrización total del sitio postextracción |

Tabla 1: Clasificación y términos descriptivos para el momento de colocación del implante después de la extracción del diente¹

Los implantes tardíos ya no son una opción realmente atractiva para los pacientes en la práctica diaria, por lo tanto, el momento de la colocación de los implantes se ha convertido en un tema importante en la comunidad dental en los últimos 15 años, y este tema se ha abordado específicamente en tres Conferencias de Consenso ITI (International Team for Implantology) y conferencias de consenso de otras organizaciones dentales.^{6,7}

El primer estudio asociado con la valoración de implantes inmediatos postextracción es obra del profesor Wilfried Schulte de la Universidad de Tubinga en Alemania, quien introdujo en 1978 el llamado implante inmediato de Tübingen, que era un implante cerámico hecho de óxido de aluminio.⁶

OBJETIVOS

Los objetivos del trabajo son los siguientes:

- Objetivo general: Conocer la eficacia de los implantes inmediatos postextracción frente a los implantes tardíos con preservación alveolar previa como terapia para rehabilitaciones implantosoportadas.
- Objetivos específicos:
 1. Determinar y comparar la eficacia de ambas terapias.
 2. Identificar y describir los diferentes factores que influyen en la selección de la terapia quirúrgica a realizar.

MATERIAL Y MÉTODOS

Se realizó una revisión bibliográfica de la literatura disponible correspondiente a los implantes inmediatos postextracción e implantes tempranos y tardíos con preservación alveolar previa como terapia para rehabilitaciones implantosoportadas.

A. Búsqueda bibliográfica

Se realizó una búsqueda bibliográfica en las bases de datos PubMed y Scopus de artículos originales publicados desde enero de 2019 hasta mayo de 2024. Se han consultado revisiones sistemáticas, metaanálisis, ensayos controlados aleatorizados, ensayos clínicos,

estudios observacionales y estudios comparativos sobre el tema a tratar. Se emplearon los términos: "postextraction", "implant", "alveolar" y "preservation", junto con el operador booleano "AND", realizando la siguiente búsqueda: Postextraction implants AND alveolar preservation. La búsqueda se limitó a estudios publicados en los últimos 5 años, con límite de idioma de español o inglés.

B. Selección de los artículos

La selección de artículos fue realizada por la autora (MVB), quien decidió si cumplían los criterios para ser incluidos en la selección final, a través de la lectura del título, resumen y texto de los diferentes estudios. La selección de los artículos se basa en los criterios de inclusión y de exclusión que se describen a continuación.

C. Criterios de inclusión

- Estudios relacionados con los objetivos del trabajo.
- Artículos científicos originales.
- Estudios publicados en los últimos 5 años.
- Límite de idioma de español o inglés.

D. Criterios de exclusión

- Estudios no relacionados con los objetivos del trabajo.
- Estudios donde no comparen las terapias de implantes postextracción e implantes tempranos y/o tardíos.
- Estudios donde no realicen preservación alveolar.
- Estudios realizados en animales.

E. Extracción de datos

Se extrajeron de los artículos las siguientes variables correspondientes a las características de los estudios: Autores, título, año del estudio, revista dónde fue publicado, tipo de estudio, objetivos, resultados y conclusiones de cada uno de los estudios seleccionados.

RESULTADOS

Tras la búsqueda en las dos bases de datos se identificaron un total de 120 resultados: PubMed (85) y Scopus (35). Se eliminaron 32 artículos duplicados, por lo que se examinaron 88 registros, de los cuales se excluyeron 71 por no estar relacionados con el trabajo. Se examinaron 17 artículos a texto completo, de acuerdo con los criterios de inclusión y exclusión. Se excluyeron 12 de los 17 estudios: 6 artículos porque no comparan las dos diferentes terapias evaluadas en el estudio y 6 artículos porque no están relacionados con los objetivos del trabajo. Se incluyeron un total de 5 estudios finales en la revisión (figura 1). Posteriormente, se agruparon las principales características de cada uno de los estudios (tabla 2).

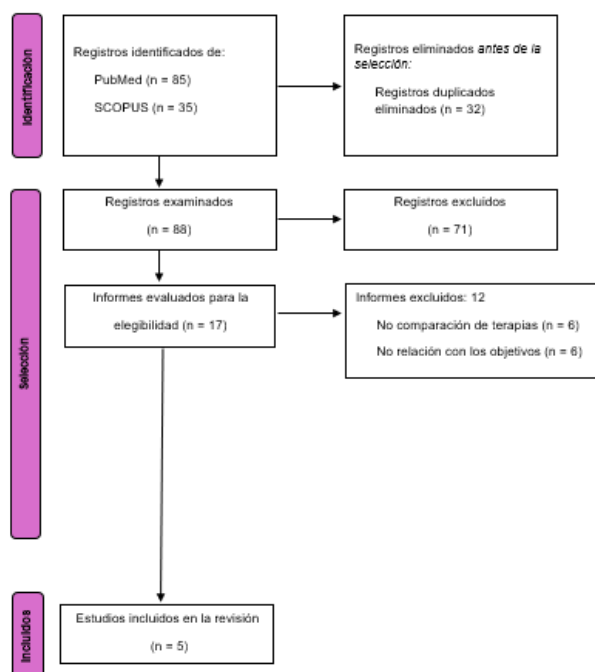


Figura 1: Diagrama de flujo

| AUTORES | TITULO | ANO | REVISTA | TIPO DE ESTUDIO | OBJETIVOS | RESULTADOS | CONCLUSIONES |
|----------------------------|---|------|---|--|--|---|--|
| Al-Aroomi O y cols. (8) | Colocacion inmediata de implantes con aumento óseo simultáneo versus colocación tardía de implantes después de la preservación de la cresta alveolar: un estudio clinico y radiográfico | 2023 | Journal of Stomatology, Oral and Maxillofacial Surgery | Informe de caso. Estudio clinico y radiográfico. | Evaluar los resultados clinicos y radiográficos de la colocación inmediata de implantes (IIP) con ROG en comparación con la colocación tardía de implantes (DIP) después de la preservación alveolar (PA) e identificar los posibles factores de riesgo influyendo en estos resultados. | La tasa de supervivencia fue del 100% en ambos grupos. IIP mostró resultados favorables significativos con respecto al nivel del hueso marginal distal y el espesor del hueso vestibular horizontal coronal en comparación con DIP. Sin embargo, DIP mostró una densidad ósea vestibular significativa en el cuello y las partes coronales en el maxilar anterior y la parte coronal en el maxilar posterior. | En general, la IIP combinada con GBR en los sitios posteriores a la extracción con defectos óseos de clase I o II antes del implante tuvo algunos resultados favorables en comparación con la DIP después de la PA. Sin embargo, los resultados clinicos, el valor ISQ y los cambios en el nivel, el grosor y la densidad del hueso fueron comparables. |
| Cardaropoli D y cols. (9) | Modificaciones de huesos y tejidos blandos en implantes inmediatos versus implantes tardíos insertados después de la preservación de la cresta alveolar: un ensayo clinico controlado aleatorizado. Parte I: Resultados estéticos. | 2022 | The International Journal of Periodontology and Restorative Dentistry | Ensayo clinico controlado aleatorizado | Evaluar las modificaciones clinicas y radiológicas del tejido óseo y blando en implantes inmediatos versus implantes tardíos insertados después de PA. | El día de la extracción del diente (T0) y 1 año después de la extracción del diente (T1), se evaluaron en ambos grupos el ancho horizontal del tejido blando, los niveles papilares mesiales y distales, el nivel gingival vestibular y el PES. No se observaron diferencias significativas entre los grupos en ninguno de los parametros considerados. | Se encontraron diferencias estadísticamente significativas en el ancho horizontal de los tejidos blandos entre T0 y T1. Los resultados clinicos de los dos procedimientos fueron similares y comparables a lo largo del tiempo. Al evaluar la estabilidad del contorno del tejido blando y considerar las indicaciones específicas de las dos técnicas, es posible elegir entre un implante inmediato o una técnica de preservación de la cresta alveolar con colocación por etapas. |
| Cardaropoli D y cols. (10) | Modificaciones de huesos y tejidos blandos en implantes inmediatos versus implantes tardíos insertados después de la preservación de la cresta alveolar: un ensayo clinico controlado aleatorizado. Parte II: Resultados radiográficos. | 2022 | The International Journal of Periodontology and Restorative Dentistry | Ensayo clinico controlado aleatorizado | Evaluar las alteraciones radiográficas que ocurren en implantes inmediatos postextracción y en implantes tardíos insertados en una cresta preservada. | El seguimiento final fue de 1 año después de la carga protésica en ambos grupos. El nivel de hueso marginal (MBL) se midió en el momento de la inserción del implante (T1), en el momento de la carga (T2) y en el seguimiento final, 12 meses después de la carga protésica (T3). No se encontraron diferencias estadísticamente significativas en MBL o hueso alveolar (HRW) entre los dos grupos de estudio, por lo que los resultados fueron comparables para las dos técnicas. | Los resultados sugieren que es posible mantener los volúmenes de MBL y de hueso alveolar independientemente de si el procedimiento se realiza mediante la colocación inmediata de un implante postextracción o mediante la colocación tardía de un implante en una cresta preservada. |
| Xinbo Y y cols. (11) | Efectos de la conservación de la cresta alveolar posterior a la extracción versus la colocación inmediata de implante: una revisión sistemática y metanálisis. | 2022 | Journal of Evidence-Based Dental Practice | Revisión sistemática y metanálisis | Comparar los datos clinicos, incluidas las tasas de éxito, la preservación de tejidos, los resultados estéticos y los resultados informados por los pacientes, entre la colocación tardía del implante después de la PA y la colocación inmediata del implante. | Se incluyeron un total de 12 estudios (8 ensayos controlados aleatorios y 4 estudios de cohortes). Esta revisión contenía 456 implantes colocados después de PA y 459 implantes colocados mediante IIP. Los resultados de este metanálisis mostraron que las tasas de éxito de los implantes colocados mediante el protocolo PA (98,68%) fueron significativamente mayores que las de los implantes colocados mediante el protocolo IIP (95,21%) (RR = 1,03; IC del 95% [1,01; 1,06], P = 0,008; I 2 = 0%). | Los resultados de este metanálisis y revisión sistemática mostraron que los implantes colocados mediante el protocolo PA pueden demostrar tasas de éxito más altas en comparación con los implantes inmediatos. |
| Slagter K y cols. (12) | Colocacion inmediata de un implante de un solo diente con aumento óseo simultáneo versus colocación tardía del implante después de la preservación de la cresta alveolar en sitios de defectos óseos en la región estética: un ensayo controlado aleatorio de 5 años. | 2021 | Journal of Periodontology | Ensayo controlado aleatorizado | Comparar los parametros de los tejidos blandos y duros perimplantarios, las calificaciones estéticas y la satisfacción informada por los pacientes con la colocación inmediata del implante en los alvéolos postextracción con defectos óseos bucales de ≥ 5 mm en la zona estética, con colocación retrasada del implante después de la preservación de la cresta. | El cambio medio del nivel óseo marginal fue de $-0,71 \pm 0,35$ mm y $-0,54 \pm 0,41$ mm respectivamente en el grupo inmediato y en el grupo tardío después de 5 años (P = 0,202). Esta diferencia, y en otras variables, no fue significativa. | Los cambios en el nivel óseo marginal, el espesor del hueso bucal, los resultados clinicos, la estética y la satisfacción de los pacientes después de la colocación inmediata del implante, en combinación con el aumento óseo en los alvéolos postextracción con defectos óseos bucales de ≥ 5 mm, fueron comparables a aquellos después de la colocación tardía del implante después de la preservación de la cresta en la zona estética. |

Tabla 2: Tabla con artículos seleccionados

DISCUSIÓN

La colocación inmediata después de la extracción dental ha reducido los tiempos quirúrgicos y ha aumentado la satisfacción del paciente, con tasas de supervivencia similares a los casos de colocación tardía de implantes. Es importante colocar un implante inmediato en alvéolo tipo I/II, con suficiente espesor vestibular y palatino de 1 a 2 mm para posicionar adecuadamente el implante y evitar la fenestración mucosa y la recesión ósea. De la misma manera, es esencial que haya disponibilidad ósea en la zona apical e interproximal del alvéolo.⁶

La colocación del implante debe realizarse de forma protésica para evitar complicaciones estéticas. La restauración provisional también debe tener la forma adecuada para permitir que se restablezca la unión de los tejidos supracrestales en el momento en que se contornean los tejidos blandos.¹³

En la Conferencia de Consenso del ITI de 2013, el ITI indicó que los implantes deben colocarse en las primeras etapas después de la extracción del diente, ya sea como un enfoque de colocación inmediata o temprana. Es preferible evitar un período de curación postextracción de 6 meses o más, ya que el retraso no resulta nada atractivo para los pacientes. Además, existe el riesgo de que se produzcan alteraciones importantes de las crestas o incluso atrofia de las crestas. Por lo tanto, la colocación tardía del implante sólo debe emplearse si existen razones específicas del paciente y del sitio para considerar este enfoque, según el ITI. En estas circunstancias, se deben considerar los procedimientos de injerto de alvéolo para preservar la cresta si es necesario posponer la colocación del implante durante períodos prolongados.⁶

No se ha alcanzado un consenso dentro de la comunidad dental con respecto al estándar de oro para el protocolo de tratamiento con implantes postextracción. Muchos parámetros influyen, además de factores sistémicos y locales del paciente, las capacidades financieras, disponibilidad de tiempo, nivel de exigencia estética, entre otros factores que se deben tener en cuenta.¹¹

En la revisión sistemática y metaanálisis presentado por Xinbo Y y cols.¹¹, se evaluaron las tasas de éxito, las condiciones de los tejidos duros y blandos, los resultados estéticos y los resultados informados por los pacientes de los protocolos con preservación alveolar e implantes tardíos en comparación con los implantes inmediatos.

De acuerdo con la tasa de éxito del implante, según las conclusiones de las investigaciones anteriores, el tratamiento después de la preservación alveolar (98,68%) presenta una tasa de éxito significativamente mayor en comparación con los implantes postextracción (95,21%), como se muestra en la revisión. Estos resultados pueden no ser representativos debido al pequeño tamaño de la muestra de casos disponibles y a la falta de estudios realizados que comparen los dos protocolos de tratamiento.¹¹

Los resultados de la colocación del implante en el maxilar superior o la mandíbula no arrojaron diferencias significativas en la tasa de éxito entre los dos grupos. Lo confirma el estudio de Ketabi y cols.¹⁴ donde se reportó una tasa de éxito del 98% en la implantación de molares inmediatos, así como no se detectó significación entre los implantes de molares superiores y mandibulares.

Con respecto a la preservación de los tejidos duros y blandos, al evaluar los resultados del nivel del hueso marginal, se determinó que la pérdida en los niveles de hueso marginal no fue significativa entre los grupos de tratamiento con preservación alveolar e implantes postextracción. Sin embargo, los cambios medios en los niveles de hueso marginal fueron de 0,37 mm en el grupo de preservación alveolar y de 0,44 mm en el grupo de implantes postextracción, favoreciendo el protocolo de preservación de la cresta alveolar en conjunto con implantes tardíos. En otro estudio se confirma que los cambios en las dimensiones de las crestas se minimizaron cuando se realizó preservación alveolar.¹⁵ En el estudio de Slagter y cols.¹² el espesor del hueso vestibular en el grupo de implantes inmediatos varió de 1,23 a 1,58 mm, mientras que el del grupo de implantes tardíos en conjunto con preservación alveolar varió de 1,05 a 1,44 mm, demostrando resultados más favorables para el grupo de implantes tardíos con preservación alveolar.

Los resultados del estudio realizado por Al-roomi y cols.⁸ exponen que ambos grupos de tratamiento mostraron cambios/pérdidas comparables y menores en el nivel de hueso marginal durante los períodos de seguimiento en el maxilar anterior y posterior., la región del implante, entre otros, además de la diferencia en los métodos de medición.

La estética es un factor muy importante a tener en cuenta. En la revisión y metaanálisis realizado por Xinbo Y y cols.¹¹ se midió la puntuación estética rosa (PES) para valorar los resultados estéticos entre el protocolo con preservación alveolar y el de implantes postextracción.

Los resultados del análisis de la puntuación estética rosa dieron como resultado una alta heterogeneidad y se determinó que en el grupo de los implantes en la región molar se favorecía el aspecto estético del protocolo con preservación alveolar. Los resultados medios generales mostraron que los implantes después de preservación alveolar produjeron una puntuación estética rosa o resultado estético ligeramente mayor.

En el estudio de Slagter y cols.¹² los valores de la puntuación estética rosa tanto del grupo de colocación inmediata como del de colocación tardía de implantes fueron muy similares. Las puntuaciones PES de ambos grupos fueron aceptables durante todo el seguimiento.

De acuerdo con el estudio de Slagter y cols.¹² la colocación inmediata del implante, en combinación con un procedimiento de aumento óseo, y la colocación tardía del implante después de la preservación alveolar en defectos postextracción con defectos óseos bucales de ≥ 5 mm en la zona estética estuvieron acompañadas de una pérdida ósea periimplantaria menor, buenos parámetros periimplantarios y alta satisfacción del paciente. Se concluye que, en la evaluación a los 5 años, no se observaron diferencias significativas para todos los resultados entre ambos procedimientos.

Cardaropoli y cols.⁹ realizaron dos estudios donde concluyen que no se observaron diferencias significativas entre los grupos en ninguno de los parámetros considerados en sus estudios tanto clínica como radiológicamente (anchura del tejido blando, niveles papilares mesiales y distales, nivel gingival vestibular y el PES).

Se encontraron diferencias estadísticamente significativas en la anchura de los tejidos blandos entre el día de la extracción del diente y un año después. Se determinó que los resultados clínicos de los dos procedimientos fueron similares y comparables a lo largo del tiempo. Este estudio concluye que al evaluar la estabilidad del contorno del tejido blando y considerar las indicaciones específicas de las dos técnicas, es posible elegir entre un implante inmediato o una técnica de preservación de la cresta alveolar con colocación tardía del implante.

CONCLUSIONES

1. Los implantes inmediatos postextracción suponen una excelente opción de tratamiento que ofrece buenos resultados, reduce la morbilidad del paciente y el tiempo de tratamiento. La eficacia de esta terapia es similar y comparable con la terapia de implantes tardíos con preservación alveolar previa, sin embargo, los resultados son ligeramente favorables para la terapia de implantes tardíos con preservación alveolar previa. Se ha demostrado que los implantes postextracción ofrecen mejores resultados cuando se cumplen las condiciones idóneas y se acompaña con regeneración ósea guiada.
2. La tasa de éxito del implante, la preservación de los tejidos duros y blandos, la estética y las consideraciones del paciente, son los diferentes factores que influyen en la selección de la terapia quirúrgica a realizar para brindar el mejor resultado rehabilitador.

REFERENCIAS BIBLIOGRÁFICAS

1. Chen ST, Buser D. Esthetic outcomes following immediate and early implant placement in the anterior maxilla--a systematic review. *Int J Oral Maxillofac Implants.* 2014;29 Suppl:186-215.
2. Cosyn J, Eghbali A, Hermans A, Vervaeke S, De Bruyn H, Cleymaet R. A 5-year prospective study on single immediate implants in the aesthetic zone. *Journal of Clinical Periodontology.* 2016;43(8):702-9.
3. Morton D, Chen ST, Martin WC, Levine RA, Buser D. Consensus statements and recommended clinical procedures regarding optimizing esthetic outcomes in implant dentistry. *Int J Oral Maxillofac Implants.* 2014;29 Suppl:216-20.
4. Cooper PR, Zhao R, Yang R, Khurshid Z, Shavandi A, Ratnayake J. Bone Grafts and Substitutes in Dentistry: A Review of Current Trends and Developments. *Molecules.* 2021;26(10):300-7.
5. Younes F, Eghbali A, Raes M, De Bruyckere T, Cosyn J, De Bruyn H. Relationship between buccal bone and gingival thickness revisited using non-invasive registration methods. *Clinical Oral Implants Research.* 2016;27(5):523-8.
6. Buser D, Chappuis V, Belser UC, Chen S. Implant placement post extraction in esthetic single tooth sites: when immediate, when early, when late? *Periodontology* 2000. 2017;73(1):84-102.
7. Chen ST, Darby I. The relationship between facial bone wall defects and dimensional alterations of the ridge following flapless tooth extraction in the anterior maxilla. *Clinical Oral Implants Research.* 2017;28(8):931-7.

8. Al-Aroomi OA, Sakran KA, Al-Aroomi MA, Mashrah MA, Ashour SH, Al-Attab R, et al. Immediate implant placement with simultaneous bone augmentation versus delayed implant placement following alveolar ridge preservation: A clinical and radiographic study. *J Stomatol Oral Maxillofac Surg.* 2023;124(1):101-291.
9. Cardaropoli D, De Luca N, Tamagnone L, Leonardi R. Bone and Soft Tissue Modifications in Immediate Implants Versus Delayed Implants Inserted Following Alveolar Ridge Preservation: A Randomized Controlled Clinical Trial. Part I: Esthetic Outcomes. *Int J Periodontics Restorative Dent.* 2022;42(2):195-202.
10. Cardaropoli D, Bellomo M, Tamagnone L, Leonardi R. Bone and Soft Tissue Modifications in Immediate Implants Versus Delayed Implants Inserted Following Alveolar Ridge Preservation: A Randomized Controlled Clinical Trial. Part II: Radiographic Outcomes. *Int J Periodontics Restorative Dent.* 2022;42(4):487-94.
11. Yu X, Teng F, Zhao A, Wu Y, Yu D. Effects of post-extraction alveolar ridge preservation versus immediate implant placement: a systematic review and meta-analysis. *J Evid Based Dent Pract.* 2022;22(3):1017-34.
12. Slagter KW, Meijer HJA, Hentenaar DFM, Vissink A, Raghoobar GM. Immediate single-tooth implant placement with simultaneous bone augmentation versus delayed implant placement after alveolar ridge preservation in bony defect sites in the esthetic region: A 5-year randomized controlled trial. *J Periodontol.* 2021;92(12):1738-48.
13. Gómez-Meda R, Rizo-Gorrita M, Serrera-Figallo MA, Esquivel J, Herraiz-Galindo C, Torres-Lagares D. Dimensional Changes in the Alveolus after a Combination of Immediate Postextraction Implant and Connective Grafting and/or Socket Shield Technique. *Int J Environ Res Public Health.* 2022;19(5):2795.
14. Ketabi M, Deporter D, Atenafu EG. A Systematic Review of Outcomes Following Immediate Molar Implant Placement Based on Recently Published Studies. *Clinical Implant Dentistry and Related Research.* 2016;18(6):1084-94.
15. Atieh MA, Alsabeeha N, Payne A, Duncan W, Faggion C, Esposito M. Interventions for replacing missing teeth: alveolar ridge preservation techniques for dental implant site development. *Cochrane Database Syst Rev.* 2015;28(5):101-76.

VIABILIDAD A LARGO PLAZO DE LA COLOCACIÓN DE IMPLANTES SIMULTÁNEOS A LA ELEVACIÓN DE SENOS. UNA REVISIÓN DE LA LITERATURA.

Hermida Cabrera P ¹, Fernández Asian I ¹, Fernández-Figares Conde I ¹, Cano Díaz E ¹; Torres Lagares D ¹, Gutiérrez Pérez JL ²

¹ Máster Cirugía Bucal Universidad de Sevilla.

² UGC Cirugía Oral y Maxilofacial. Hospital Universitario Virgen del Rocío de Sevilla.

INTRODUCCIÓN

Tras producirse la pérdida de la dentición, se puede apreciar repetidamente el mismo resultado: la modificación de la arquitectura del hueso alveolar a nivel horizontal y vertical, así como la neumatización del seno maxilar. Esto plantea al profesional el reto de rehabilitar maxilares atróficos con el impedimento de encontrarse en esta localización el seno maxilar.

OBJETIVOS

Evaluar la tasa de éxito a largo plazo de los implantes colocados de forma simultánea a la elevación de seno (crestas residuales <4-6mm). Valorar si la cantidad de hueso residual tiene influencia en el éxito a largo plazo. Toma de decisiones: Abordaje transcrestal o ventana lateral.

MATERIAL Y MÉTODOS

Se realiza una estrategia de búsqueda en las bases de datos PubMed y EMBASE y tras aplicar los criterios de inclusión y exclusión se analizan un total de 10 artículos.

RESULTADOS

Los artículos seleccionados serán analizados en tablas con los apartados: tipo de estudio, objetivo de este, material y método, tiempo de seguimiento, resultados y conclusiones.

CONCLUSIONES

La viabilidad a largo plazo se ampara por estudios de hasta 20 años de seguimiento. Se ve influenciada por el hueso residual en el momento de la intervención (peor tasa de supervivencia en crestas <3mm).

PALABRAS CLAVES

"maxillary sinus lift"; "maxillary sinus augmentation"; "sinus lift"; "immediate implant"; "simultaneous implant placement"; "implant survival rate".

INTRODUCCIÓN

El seno maxilar forma parte de los senos paranasales, estas son cavidades llenas de aire excavadas en los huesos del macizo facial.¹ Se encuentra localizado en el hueso maxilar, tiene forma trapezoidal o de pirámide cuadrangular (siendo más ancho en su base que en el vértice) y se relaciona en su porción inferior con los ápices de los molares, a nivel medial con las fosas nasales y el cornete medio y en su parte superior contacta con el suelo de la órbita. Presenta un volumen de en torno a 15 cc y se reviste por una fina membrana, la membrana de Schneider.²

Tras producirse la pérdida de la dentición, independientemente del motivo de esta, puede preverse un resultado predecible: la modificación de la arquitectura del hueso alveolar a nivel horizontal y vertical, así como la neumatización del seno maxilar.^{3,4}

La neumatización del seno maxilar es un procedimiento fisiológico y post-fisiológico.³ Desde el nacimiento y hasta la tercera década de vida, este proceso de neumatización se va a llevar a cabo por diversos motivos (la configuración craneofacial del individuo, las hormonas del crecimiento, la presión ejercida por el aire en la cavidad, etc.).³⁻⁵ Tras la extracción o pérdida dentaria, se ocasiona una expansión inferior del seno maxilar (neumatización post-fisiológica), que se piensa va ligada al concepto de atrofia por desuso, ya que se disminuye la fuerza mecánica a la que se somete el tejido óseo de la zona de pérdida.^{3,6}

Siendo la elevación de seno el Gold Standard en términos de rehabilitación del maxilar atrófico posterior, hay varias corrientes que abogan por otro tipo de soluciones terapéuticas fijas en estos casos, como son el empleo de implantes

cortos, ultracortos o de implantes anclados en otros arbotantes craneofaciales (cigomáticos o pterigoideos), siendo estas igual de útiles y válidas atendiendo al tipo de paciente y sus circunstancias.⁷

Una de las clasificaciones más generalizadas a la hora de describir el estado del hueso residual a nivel de la zona edéntula, y con ellos las posibles alternativas terapéuticas, es la clasificación de Misch de 1987 (8):

- Grado I: altura ósea mayor a 10mm: implantes sin necesidad de cirugía avanzada
- Grado II: altura ósea entre 7 y 10 mm: Realizar una elevación de seno cerrada o atraumática previa a la inserción del implante
- Grado III: altura ósea de 7 a 4mm: Elevación de seno abierta con implantes inmediatos
- Grado IV: altura ósea menor de 4mm: Elevación de seno abierta con implantes diferidos.

Existen dos abordajes para realizar la elevación de seno; el abordaje mediante ventana lateral (consiste en la creación de una ventana ósea lateral de forma rectangular o semilunar con ángulos redondeados cuyo borde inferior se encuentra 2-3mm por encima del suelo del seno maxilar. Tras la realización de la antrostomía (mediante fresa redonda de carburo de tungsteno en pieza de mano, o bien piezosurgery), se despegan la membrana de Schneider con curetas específicas y maniobras específicas. Se introducirá el biomaterial óseo y se recolocará la ventana o una membrana de colágeno previo a la sutura del colgajo sin

tensión y el abordaje transcrestal (La técnica consiste en la elevación de la membrana de Schneider a través del lecho del implante mediante el empleo de osteotomos o expansores.²

Los implantes dentales cuando se procede a la elevación del seno maxilar mediante abordaje lateral pueden colocarse de forma diferida (en torno a los 6-9 meses tras la intervención quirúrgica) o de forma simultánea al procedimiento. Como refleja la anteriormente descrita clasificación de Misch, ello va a depender del hueso crestal remanente, encargado de garantizar la correcta estabilidad primaria y con ello el éxito del tratamiento.⁸⁻¹⁰

OBJETIVOS

Objetivo principal: Atendiendo a la evidencia científica de los últimos 5 años, evaluar la tasa de éxito a largo plazo de los implantes colocados de forma simultánea a la elevación de seno en maxilares atróficos (crestas < 6-4mm)

Objetivos secundarios:

- Valorar si la cantidad de hueso residual en el momento de la intervención tiene una influencia en el éxito a largo plazo.
- Toma de decisiones. Elevación transcrestal o abordaje lateral en crestas de altura <6 mm.

MATERIAL Y MÉTODO

Pregunta PICO

P (population): Pacientes sin patología sistémica con maxilar atrófico posterior que requieren rehabilitación implantológica.

I (intervention); Se lleva a cabo la elevación de seno maxilar y la colocación de implantes simultáneos en hueso residual < 4-6mm.

C (comparison); No refiere

O (outcomes); Obtener resultados sobre la viabilidad a largo plazo de los implantes colocados de forma simultánea en el seno elevado.

S (study): Revisión de la bibliografía de los últimos 5 años. Revisiones sistemáticas, metaanálisis y ensayos clínicos aleatorizados.

Estrategia de búsqueda

("maxillary sinus lift" OR "maxillary sinus floor lift" OR "maxillary sinus augmentation" OR "lateral window sinus elevation surgery" OR "sinus lift" OR "sinus augmentation" OR "sinus floor elevation") AND (implant OR "immediate implant" OR "simultaneous implant placement" OR "implant survival rate")

oPUBMED: 28

oEMBASE: 218

Se aplicaron a dichos resultados una serie de criterios de inclusión y de exclusión (Figura-1) Acto seguido, se eliminaron los artículos duplicados en ambas bases de datos y tras la lectura de los "abstract", descartando aquellos que no se ceñían al objetivo del trabajo, son seleccionados un total de 10 artículos (Figura-2).

| CRITERIOS DE INCLUSIÓN | CRITERIOS DE EXCLUSIÓN |
|---|--|
| Estudios realizados en humanos | Estudios in vitro o en animales |
| Mínimo 1 año de seguimiento | Pacientes con patología sistémica |
| Revisiones sistemáticas, metaanálisis, estudios retrospectivos y RCTs | Pacientes fumadores |
| Disponible texto completo | Estudios anteriores a 2020 |
| Estudios en inglés y español | Estudios que no especifican la altura de hueso residual. |

Figura 1: Criterios de inclusión y exclusión

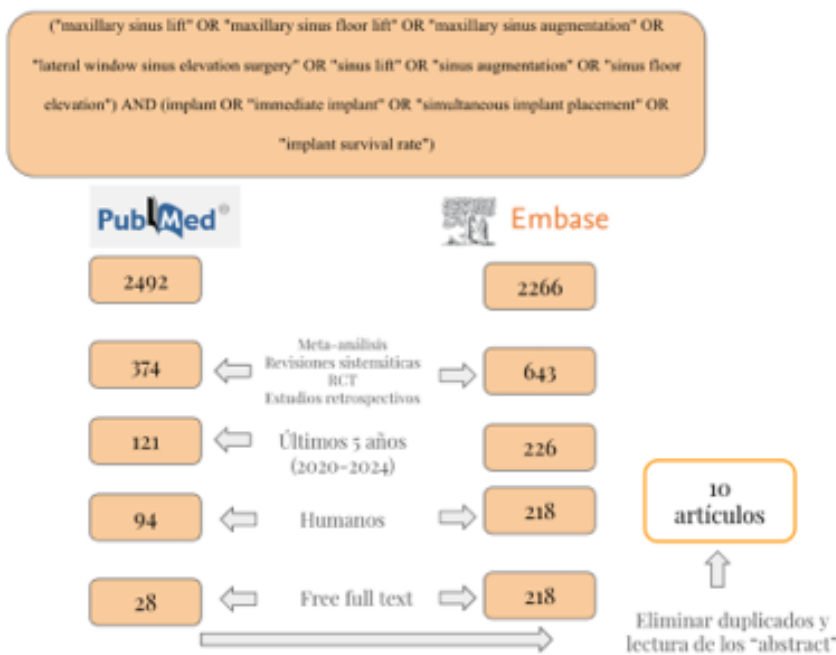

Figura 2 : Diagrama de flujo

RESULTADOS

Los resultados obtenidos en la revisión fueron los recogidos por los 10 artículos analizados a texto completo. Estos fueron clasificados según el tipo de estudio, tipo de publicación y año, objetivos que tenían definidos, así como las conclusiones a las que llegaron los autores a partir del tipo de diseño de estudio y los resultados que obtuvieron (Figura-3).

| ARTÍCULO | Tipo de estudio | Objetivo | Material y métodos/Seguimiento | Resultados | Conclusiones |
|---|--|--|--|---|---|
| "The comparative evaluation of transcrestal and lateral sinus floor elevation in sites with residual bone height ≤ 6 mm: A two-year prospective randomized study" Yiqun Zhou et al 2020 | Estudio clínico aleatorizado | Comprobar si existen diferencias a nivel radiológico y clínico entre realizar elevación de seno cerrada o abierta con colocación de implantes simultáneos en crestas con una altura menor de 6mm. | Se colocan 41 implantes Straumann de 10 mm SLA active (21 mediante elevación de seno transcrestal) y 20 elevación de seno lateral) en crestas con una media de altura de 3.77 ± 1.16 mm. Se evalúa la ganancia de hueso intrasumal, la altura de hueso en apical del implante, la tasa de contacto de hueso simultáneo y el hueso crestal a los 6,12,18 y 24 meses. Los implantes con un torque <15 Ncm fueron encluidos e implantados a los 6 meses. | Los casos operados mediante elevación de seno abierta obtuvieron mejores resultados respecto a la ganancia de hueso intrasumal (8.56 ± 2.16 frente a 7.22 ± 2.29), en cambio tardó más meses (6) en ganar estabilidad. La tasa de supervivencia de los implantes en ambos grupos fue del 100%. Mayor altura de hueso apical al implante en el abordaje lateral a los meses de seguimiento (2.43 ± 0.3 frente a 1.39 ± 0.37). | Ambas alternativas son válidas y predecibles y ofrecen buenos resultados a los dos años de seguimiento con implantes simultáneos incluso en crestas <6 mm. La elevación de seno abierta permite visión directa y mayor condensación del material, pero la traumática es una alternativa cuando la otra se ve limitada. |
| "Pari-implant tissue conditions following transcrestal and lateral sinus floor elevation: 3-year results of a bi-center, randomized trial" Roberto Farina et al 2022 | Estudio clínico aleatorizado | Determinar la tasa de supervivencia de los implantes colocados en crestas de 3-6 mm de altura simultáneos a elevación de seno, así como el estado de los tejidos periimplantarios | Se tratan 21 pacientes con elevación de seno transcrestal (G1) y 24 pacientes con elevación de seno mediante abordaje lateral (G2) ambos grupos con implantes simultáneos. Se evalúa hasta los 3 años de seguimiento: el contacto hueso-implante (totCO $\%$), y el estado de salud periimplantaria, mucositis o periimplantitis. | Ambos grupos tasa de supervivencia del 100% totCO $\%$ = 100% a los 3 años (p=0,124) G1: 47,6% salud periimplantaria/ 52,4% mucositis G2: 33,3% salud periimplantaria/ 66,7% mucositis (p=0,502) | Ambas soluciones presentan viabilidad a los 3 años de seguimiento independientemente de la cantidad de hueso residual, obteniéndose como problema principal la mucositis, el hueso residual se mantiene estable a lo largo del implante. |
| "Outcomes of implants placed after osteotome sinus floor elevation without bone grafts: a systematic review and meta-analysis of single-arm studies" Mingfu Ye et al 2021 | Revisión sistemática y metanálisis | Evaluar la tasa de supervivencia de ellos implantes, la ganancia ósea, la pérdida ósea marginal y las complicaciones asociadas a la colocación de implantes simultáneos a la elevación de seno mediante osteotomo (crestas con altura <6 mm) | Se realiza una búsqueda en las bases de datos Medline, Embase, Central y Scopus, incluyendo 33 estudios en el metanálisis. La media de seguimiento de los estudios era de 5 años. | Tasa de supervivencia: 97,9% Tasa de éxito: 98,3% Complicación más común: perforación de la membrana de Schneider (3,07%) Pérdida ósea marginal estable a los 5 años: 0,957mm (CI=95%) Ganancia de hueso alveolar con crestas con altura <6 mm: 2,549mm (p=0,040) Ganancia de hueso alveolar en crestas con altura > 6 mm: 2,218mm (p<0,0001) | La colocación de implantes simultáneos a la elevación de seno mediante osteotomos muestra tasa de éxito a los 5 años de seguimiento y ganancia de hueso residual incluso en maxilares con una altura <6 mm de hasta 2,5 mm, siendo esta ganancia ligeramente mayor que crestas con más cantidad de hueso residual. |
| "Randomized controlled multi-centre study comparing shorter dental implants (6 mm) to longer dental implants (11-15 mm) in combination with sinus floor elevation procedures: 10-year data" Daniel S. Thomas et al. 2023 | Estudio clínico aleatorizado multicentro | Analizar la tasa de supervivencia, la tasa de periimplantitis y la pérdida ósea marginal de los implantes cortos (6mm) colocados en crestas de altura entre 5-7 mm y los implantes estándar (11-15mm) colocados de forma simultánea a la elevación de seno con abordaje lateral. | Durante 10 años, se hizo el seguimiento de 36 pacientes con 48 implantes cortos colocados (G1) y 41 pacientes con 57 implantes simultáneos a la elevación de seno (G2). Existiendo una tasa de abandono de seguimiento del 21%. | Tasa de supervivencia: G1: 96%, 2 fracasos G2: 100% Pérdida ósea marginal G1: 0,00mm G2: 0,00mm Periimplantitis G1: 4,2% G2: 13,3% | A los 10 años de seguimiento ambas alternativas presentan resultados similares en crestas con una altura ósea de en torno a 5-7mm, es por ello que por abaratar costes y por simplificar la técnica quirúrgica los implantes cortos son una opción más que válida para estos casos. |
| "Osteodensification versus lateral window technique for sinus floor elevation with simultaneous implant placement: A randomized clinical trial on patient-reported outcome measures" Joao Gaspar et al 2023 | Estudio clínico aleatorizado | Comparar parámetros clínicos y reportados por el paciente tras la cirugía de implantes simultáneos a elevación de seno mediante abordaje lateral (G1) o transcrestal (G2) en crestas con altura <4 mm | Se operan 20 pacientes con crestas <4 mm de forma aleatoria con los dos tipos de elevación de seno. Se recogen datos sobre calidad de vida, toma de analgésicos, duración de la cirugía, complicaciones e ISQ hasta 1 año de seguimiento. | Experiencia dolorosa días posteriores: Menor en G2 (p<0,05) Calidad de vida del paciente: Mejor en G2 (p<0,05) Se igualan los valores a partir del 5 día de la cirugía. Toma de analgésicos: Menor en G2 (p<0,0001) Duración de la cirugía G1: 71.1 \pm 10.4 min G2: 32.9 \pm 5.3 ISQ al día de la cirugía: G1: 61.5 \pm 10.9 G2: 65.5 \pm 11.1 ISQ a los 6 meses: G1: 69.8 \pm 5.1 G2: 74.4 \pm 4.0 (p=0,046) | Resultados similares entre ambas técnicas, aunque la elevación de seno mediante osteodensificación mostró menos experiencia dolorosa reportada por el paciente, menos impacto en la calidad de vida, menos duración de la cirugía, edema posterior y toma de analgésicos. A los 6 meses de seguimiento los valores de ISQ son mayores en la elevación cerrada. |
| "Survival analysis of implants placed simultaneously with lateral sinus floor elevation in severely atrophic maxilla: A 3- to 12-year retrospective cohort study" Zhang Wang et al 2023 | Estudio de cohortes retrospectivo | Analizar con un seguimiento a largo plazo si los implantes colocados simultáneos a la elevación de seno mediante abordaje lateral en crestas <2 mm presentan buenas tasas de supervivencia y que factores influyen en la misma. | Se somete a 123 pacientes a elevación de seno mediante abordaje lateral en crestas reabsorbidas (<3 mm). Se realiza un seguimiento a largo plazo que va desde los 3 a los 12 años. | Media de tasa de supervivencia: A los 6 años: 95.7% (95% CI: 92.1%-99.3%) A los 12 años: 76.6% (95% CI: 58.1%-100%) Crestas <2 mm, en el seguimiento a 10 años: Tasa de supervivencia: 53.3%, 95% CI: 27.3%-100% Crestas > 2 mm: Tasa de supervivencia a los 10 años: 92.9%, 95% CI: 81.7%-100%, p = 0.000 | En el seguimiento a largo plazo la colocación de implantes simultáneos a la elevación de seno mediante abordaje lateral presenta resultados satisfactorios en términos de tasa de supervivencia de los implantes en crestas <3 mm. En cambio, en crestas <2 mm, dicha tasa de supervivencia a los 10 años de seguimiento se reduce casi a la mitad. El hábito tabáquico, es un factor de riesgo directo. |
| "Factors influencing long-term survival rates of implants placed simultaneously with lateral maxillary sinus floor augmentation: A 6- to 20-year retrospective study" Won-Bae Park et al 2020 | Estudio retrospectivo | Evaluar la influencia a largo plazo de la altura de hueso crestal residual, la perforación de la membrana de Schneider y la presencia de gaps en la tasa de supervivencia de los implantes colocados de forma simultánea a la elevación de seno mediante abordaje lateral (crestas <3 mm) | Se hace un seguimiento desde 1999 hasta 2018 (20 años). Se obtienen mediciones de la pérdida ósea marginal y de la cresta ósea residual inicial en cada caso a través de radiografías panorámicas y periapicales y se obtienen datos sobre la tasa de supervivencia acumulativa. | Implantes colocados en crestas >3 mm: n = 260, 92.4% Implantes colocados en crestas <3 mm: n = 353, 78.8% P=0.002 | Crestas alveolares con una altura <3 mm preoperatoria, muestran peores tasas de supervivencia de los implantes a largo plazo. |
| "Lateral sinus floor elevation in patients with sinus floor defects: A retrospective study with a 1- to 9-year follow-up" Yifan Wen et al 2022 | Estudio retrospectivo | Analizar la tasa de supervivencia, la pérdida ósea marginal y las complicaciones quirúrgicas de la elevación de seno con implantes simultáneos o diferidos en crestas residuales con una media de 2-2mm | Se analizan 58 implantes colocados en 36 senos, de los cuales 11 son colocados de forma simultánea a la elevación de seno mediante abordaje lateral y 47 fueron colocados a los 8 meses. Se hace un seguimiento de hasta 9 años | Mayor tasa de supervivencia en no fumadores (90% frente a 77,1%, p=0,009) No diferencia estadísticamente significativas en casos de perforación o no de la membrana de Schneider ni en la presencia de gaps implante-injerto. La cantidad de hueso residual en las crestas donde no hubo perforación de la membrana de Schneider era mayor que en las que si lo hubo (2.69 ± 1.26 mm 2.48 ± 1.25 mm) Mayor tasa de supervivencia en mujeres que en hombres (97,7% vs 80,7%) | Mayor probabilidad de ocasionarse perforación de la membrana de Schneider en crestas más reducidas, pero no afecta directamente a la tasa de supervivencia. La presencia de gaps se puede deber a la falta de compactación a la hora de realizar la técnica o a la presencia de ansaorbits, pero no influyen la tasa de supervivencia. El género no influye directamente sobre la tasa de supervivencia a largo plazo de ellos implantes, sino los roles de género (hábito tabáquico, constancia con la higiene, etc.). |
| "Clinical efficacy of transcrestal sinus floor augmentation, in comparison with lateral approach, in sites with residual bone height ≤ 6 mm: A systematic review and meta-analysis" Shaohui Shi et al 2023 | Revisión sistemática y metanálisis | Comparar los resultados de dos abordajes (lateral o transcrestal) de elevación de seno con colocación de implantes simultáneos en crestas residuales <6 mm. Tasa de supervivencia, complicaciones intra y postoperatorias, tasa de éxito, sensaciones del paciente y resultados radiológicos y periimplantarios. Q1: Efectividad del abordaje transcrestal en los aspectos presentados en q1. | Se lleva a cabo una búsqueda en las bases de datos PubMed, Embase y Cochrane, así como una búsqueda manual entre 1986-2022. Se incluyen 7 RCT para la Q1 y 25 RCT para la Q2. Mínimo 1 año de seguimiento. | Tasa de supervivencia: Los resultados del metanálisis no muestran diferencias estadísticamente significativas entre ambos tipos de abordaje (p=0,65) Perforación de la membrana de Schneider, complicación + común, no diferencia estad. Signif. En ambos grupos (p=0,36) cierta tendencia al aumento en el abordaje lateral. Tasa de éxito: 100% en ambas técnicas. MBL: mayor en abordaje lateral (p=0,03) Hueso ganado intrasumal: mayor ganancia en el abordaje lateral (8.56 ± 2.16 a 10.19 ± 0.95 mm frente a 2.94 ± 0.81 to 8.12 ± 2.49 mm en transcrestal) Mayor satisfacción de los pacientes por el abordaje transcrestal (OHrQoL) No dif estad. Sign. a nivel periimplantario. El material de injerto, la longitud del implante y el periodo de seguimiento no parecen afectar a la tasa de supervivencia del implante colocado por abordaje transcrestal (Q2) | Ambos abordajes para crestas <6 mm son válidos y muestran resultados similares en términos de tasa de supervivencia y pérdida ósea marginal. El abordaje transcrestal es evaluado positivamente por el paciente, pero consigue menos ganancia ósea intrasumal. |

| | | | | | |
|---|---|--|--|--|--|
| <p>"Intraoperative complications and early implant failure after transcrestal sinus floor elevation with residual bone height ≤ 5 mm: A retrospective multicenter study" Claudio Stacchi et al 2021</p> | <p>Estudio retrospectivo multicentros</p> | <p>Analizar la posible influencia de factores relacionados con el paciente, con la anatomía del seno y con la técnica quirúrgica con el fracaso temprano de implantes colocados simultáneamente a la elevación de seno transcrestal en senos con hueso residual < 5 mm, así como con las complicaciones intra y postoperatorias.</p> | <p>Se colocan 430 implantes en 430 pacientes mediante elevación de seno transcrestal e implante simultáneo en crestas < 5 mm y se realiza un seguimiento a un año.</p> | <p>Q2: El abordaje lateral presenta TS 96,5% y riesgo de perforación de membrana de 5,4%.</p> <p>Se consigue una media de ganancia ósea con la elevación transcrestal de 5.4 ± 2.9 mm, pasando de crestas de 4.0 ± 0.9 mm a 9.4 ± 2.8 mm.</p> <p>Existe una tasa de 2,8% de fracasos tempranos (12 implantes) al año de seguimiento.</p> <p>La asociación principal de fracaso fue: 7,2% perforación de membrana de Schneider: 2 (1,1%) perforaciones en senos estrechos (< 12 mm) y 26 (16,1%) en senos anchos (> 12 mm)</p> <p>0,9% sinusitis aguda 0,7% desplazamiento del implante al interior del seno 0,2% fistula oclusal.</p> <p>Se muestra una fuerte asociación entre la perforación de la membrana de Schneider y la anchura buco-palatina del seno ($p=0,000$)</p> | <p>Los senos anchos (> 12 mm) presentan más problemas para ocasionar la generación de hueso, ya que la distancia aumentada entre las paredes que son las principales fuentes de irrigación del injerto, complican el proceso.</p> <p>Al elevar la membrana de forma transcrestal se dificulta la posibilidad de exponer las paredes óseas laterales y mediales del hueso y con ello el aporte osteogénico, por lo que se forma menos hueso vital, mayor tasa de fracaso temprano de los implantes.</p> <p>La fuerza necesaria para levantar de forma transcrestal la membrana de Schneider, en senos anchos es mayor, por ello aumenta el riesgo de perforación de esta.</p> |
|---|---|--|--|--|--|

Figura 3: Tabla de resultados

DISCUSIÓN

La elevación del seno maxilar y la colocación simultánea de implantes dentales es una técnica quirúrgica empleada con frecuencia en la odontología moderna. La justificación de esta técnica se basa en la reducción del tiempo total de tratamiento y en la mejora de la eficiencia clínica, ya que combina dos procedimientos en una sola intervención.⁷

Respecto a la viabilidad a largo plazo del tratamiento de elevación de seno con colocación de implantes simultáneos (independientemente del tipo de abordaje) existen estudios con seguimiento de 3 hasta 20 años. Roberto Farina et al presenta en su artículo publicado en 2022 unos valores de éxito de los implantes del 100%, entendiéndose éxito como una superficie de contacto hueso implante radiográfica (totCON%) del 100%. Si es cierto, que reporta como principal complicación la mucositis siendo el porcentaje mayor en el grupo sometido a abordaje lateral (66,7%) que a abordaje transcrestal (52,4%), en cambio el hueso se mantiene estable en todos los casos a los 3 años de seguimiento. Cabe destacar que la cantidad de hueso residual en su estudio varía entre 3-6mm.¹¹

Ampliando el plazo de seguimiento a 5 años, la tasa de éxito de los implantes colocados simultáneamente a senos elevados se mantiene en 98,7% como refleja la revisión sistemática y metaanálisis de Mingfu Ye et al 2021 y amparando lo anteriormente descrito por Farina et al, la pérdida ósea marginal se mantiene estable, reportando en este caso una media de 0.957mm. Además, esta revisión sistemática, concluye que aquellos lugares donde la cresta ósea residual es menor a 6 mm reporta mayor ganancia ósea (2,549 mm; $p=0,04$) al realizar elevación con osteotomos que aquellas crestas con altura mayor a 6mm (2,218mm; $p<0,0001$).¹²

Del mismo modo en el seguimiento a 10 años, un estudio clínico aleatorizado multicentros publicado por Daniel S.Thoma et al. 2023 reporta tasa de supervivencia del 100%. En este caso realiza una comparativa con implantes cortos (6mm) colocados en las mismas circunstancias (crestas residuales de entre 5-7mm), dando estos un resultado ligeramente inferior respecto a la tasa de supervivencia (96%). Este estudio a su vez reporta mayor tasa de periimplantitis en los casos de implantes colocados de forma simultánea a la elevación de seno, al igual que se determinaba en otro estudio anteriormente citado.^{11,13}

Ampliando el plazo de seguimiento hasta 12 años y centrándose en crestas residuales sumamente reabsorbidas (<3mm), Zhang Wang et al 2023, publica un estudio que aporta datos reveladores respecto a la relevancia del hueso residual a la hora de colocar implantes simultáneos a la elevación de seno mediante abordaje lateral.¹⁴

Aquellas intervenciones llevadas a cabo en crestas con una altura <2mm presentaron en el seguimiento a los 10 años una tasa de supervivencia de media del 53,3%, frente a aquellas intervenciones llevadas a cabo en crestas con una altura superior a 2mm, donde dicha tasa de supervivencia ascendía al 92,9% en el seguimiento a 10 años. Tras el análisis de regresión solo las variables "cresta ósea residual" $p=0.000$ y "hábito tabáquico" $p=0.0024$, mostraron relación estadísticamente significativa con el fracaso de los implantes.¹⁴ Del mismo modo Yifan Wen et al 2022, en un periodo de seguimiento similar (entre 1 y 9 años) concluye en su estudio en crestas con una media de 2,22mm de altura residual que la tasa de supervivencia a largo plazo se sitúa en torno al 64%.¹⁵

Esta idea es amparada por un estudio anterior publicado en 2020 por Won-Bae Park et al, en el cual el seguimiento se amplía hasta los 20 años. Llega a la misma conclusión, situando en este caso el límite en 3 mm de hueso residual, dando valores algo más optimistas. La tasa de supervivencia en crestas <3mm se sitúa de media en 78,8%, siendo en los casos de >3mm dicha tasa de 92,4% a los 20 años; $p=0.0002$.¹⁶

Es esencial destacar que, en todos estos casos, los implantes son únicamente incluidos cuando presentan una correcta estabilidad primaria, lo que significa un troque de inserción superior a 15N mínimo.

En otros términos, es esencial determinar qué factores del propio paciente y del seno tratado pueden afectar a la intervención en cuestión. Referente a esto, se concluye en varios estudios que los pacientes fumadores, independientemente de la técnica de elevación de seno a la que se sometan para la colocación de implantes simultáneos presentan mayor tasa de fracaso de los mismos (90% frente a 77,1%; $p=0.009$), así como mayor número de problemas postoperatorios. Del mismo modo, parece existir una predilección por el género masculino respecto a la tasa de fracaso de estos (97,7%/80,7%), pero se determina que no relacionado con factores genéticos sino con el aumentado consumo de tabaco en hombres.¹⁴⁻¹⁶

Por otro lado, los senos anchos (>12mm) presentan mayor dificultad para ocasionar la generación de hueso, ya que la distancia aumentada entre las paredes (bucopalatina, que son las principales fuentes de irrigación del injerto), complican el proceso.¹⁷

El mismo estudio declara que al elevar la membrana de forma transcristal se dificulta la posibilidad de exponer las paredes óseas laterales y mediales del hueso y con ello el aporte osteogénico, por lo que se forma menos hueso vital lo que va ligado a mayor tasa de fracaso temprano de los implantes, además la fuerza necesaria para levantar de forma transcristal la membrana de Schneider, en senos anchos es mayor, por ello aumenta el riesgo de perforación de esta.¹⁷ Así se concluye de este estudio que el tamaño del seno influye en la proporción de hueso vital del injerto, y el aumento de tasa de perforación de la membrana de Schneider en caso de abordaje transcristal: 7,2% perforación de membrana de Schneider:

2 (1,1%) perforaciones en senos estrechos (<12mm) y 26 (16,1%) en senos anchos (>12mm) (peor a mayor tamaño), además la perforación de la membrana de Schneider se a su vez influenciada por el hueso residual. La cantidad de hueso residual en las crestas donde no hubo perforación de la membrana de Schneider era mayor que en las que si lo hubo (2.69 ± 1.26 mm/ 2.48 ± 1.25 mm).¹⁶

Esto es también amparado por otro el estudio de Yifan Wen et al que concluye que, a pesar del manejo cuidadoso, se ocasiono perforación de la membrana de Schneider en 10/36 casos (27,8%), asociada a crestas irregulares y menores a 3mm.¹⁵

Son varios los estudios los que realizan comparaciones entre ambas técnicas para facilitar la toma de decisiones en maxilares atróficos. Un estudio clínico aleatorizado publicado en 2020 por Yiqun Zhou et al. postula que la tasa de supervivencia de los implantes operados con ambas técnicas (en crestas de 3-6mm de altura residual) fue del 100% a los 2 años de seguimiento, aun así, es cierto que existía mayor altura de hueso apical al implante en el abordaje lateral a los 6,12 y 24 meses de seguimiento (2.43 ± 0.3 frente a 1.29 ± 0.37 del abordaje transcrestal).¹⁸

Aquellos casos operados mediante elevación de seno lateral obtuvieron mejores resultados respecto a la ganancia de hueso intrasinusal (8.56 ± 2.16 frente a 7.22 ± 2.29), en cambio el implante tardó más meses (6 meses) en ganar estabilidad, esto es amparado por un estudio publicado en 2023 por Joao Gaspar et al. en el que tras comprobar el ISQ de los implantes colocados mediante ambos abordajes el día de la cirugía y

a los 6 meses de seguimiento se reportan datos de mayor estabilidad en el grupo transcrestal (ISQ el día de la cirugía: ab.lat: $61,5 \pm 10,9$ /transcrest: $65,5 \pm 11,1$ /ISQ a los 6 meses: ab.lat: $69,8 \pm 5,1$ /transcrest: $74,4 \pm 4,0$; ($p=0,046$).¹⁹

En la misma línea de comparar ambos abordajes, la revisión sistemática y metaanálisis publicada en 2023 por Shaojie Shi et al. refleja que respecto a la tasa de supervivencia, los resultados del metaanálisis no muestran diferencias estadísticas significativas entre ambos abordajes en un mínimo de 1 año de seguimiento $p=0,65$. Respecto a la perforación de la membrana de Schneider, es la complicación más común, con ligera predilección por el abordaje lateral, aun así el éxito de ambas técnicas es del 100%.²⁰

La pérdida ósea marginal es mayor en el grupo sometido a abordaje lateral, en contraposición con lo que determinaban otros artículos que citaban que se mantenía estable en ambos grupos de estudio.^{11,12} En este metaanálisis se determina que la ganancia de hueso intrasinusal es mayor en la técnica de abordaje lateral (8.56 ± 2.16 a 10.19 ± 0.95 mm frente a 2.94 ± 0.81 a 8.12 ± 2.49 mm en transcrestal) lo que coincide con otros estudios citados.^{18,19} En contraposición con Farina et al¹¹ y S. Thoma et al¹³ no se hallan diferencias estadísticamente significativas a nivel de salud periimplantaria entre ambos tipos de abordaje.^{11,13}

A nivel de la satisfacción y la calidad de vida reportada por los pacientes, el abordaje transcrestal tiene mejor consideración, como determinan también otros estudios incluidos en esta revisión.^{18,19}

CONCLUSIONES

- o La viabilidad a largo plazo (hasta 20 años de seguimiento) de los implantes simultáneos a la elevación de seno transcrestal o mediante abordaje lateral está amparada por la literatura.
- o La cantidad de hueso residual afecta directamente a la estabilidad primaria y a largo plazo de los implantes, hallándose elevadas tasas de fracaso de estos a los años de seguimiento en crestas con una altura <3 mm.
- o Ambos abordajes son válidos para colocar implantes inmediatos, pero el abordaje transcrestal (oseodensificación) presenta elevados valores de ISQ el día de la cirugía y a los meses de seguimiento.

BIBLIOGRAFÍA

1. Londoño, R., & Acosta, V. Fundamentos de odontología: infecciones maxilofaciales de origen dental. 1º ed. CIB. Medellín-Colombia, 2021.
2. Misch C. Implantología Contemporánea. 4º ed. Elsevier. Madrid-España, 2021.
3. Lim, H. C., Kim, S., Kim, D. H., Herr, Y., Chung, J. H., & Shin, S. I. Factors affecting maxillary sinus pneumatization following posterior maxillary tooth extraction. *Journal of Periodontal & Implant Science*, 2021;51:285-295.
4. Sargolzaie N, Moeintaghavi A, Shojaie H. Comparing the quality of life of patients requesting dental implants before and after implant. *Open Dent J*. 2017;11:485-491.
5. Jun B-C, Song S-W, Park C-S, Lee D-H, Cho K-J, Cho J-H. The analysis of maxillary sinus aeration according to aging process; volume assessment by 3-dimensional reconstruction by high-resolution CT scanning. *Otolaryngol Head Neck Surg*. 2005;132:429-434.
6. Thomas A, Raman R. A comparative study of the pneumatization of the mastoid air cells and the frontal and maxillary sinuses. *AJNR Am J Neuroradiol*. 1989;10(5 Suppl): 88-93.
7. Alsí, Shachi Atul; Deshpande, Saeed; Pande, Neelam. Clinical outcomes of implant-supported prosthetic rehabilitation of severely atrophic maxilla: A systematic review. *The Journal of Indian Prosthodontic Society*. 2023; 23:335-346.
8. Misch CE. Maxillary sinus augmentation for endosteal implants: organized alternative treatment plans. *Int J Oral Implantol*. 1987; 4: 49-58.
9. Altintas NY, Senel FC, Kayıpmaz S, Taskesen F, Pampu AA. Comparative radiologic analyses of newly formed bone after maxillary sinus augmentation with and without bone grafting. *J Oral Maxillofac Surg*. 2013;71:1520-1530.
10. Jeong SM, Choi BH, Li J, Xuan F. A retrospective study of the effects of sinus membrane elevation on bone formation around implants placed in the maxillary sinus cavity. *Oral Surg Oral Med Oral Pathol Oral Radiol Endod*. 2009;107:364-368.

11. Farina, R., Simonelli, A., Franceschetti, G., Minenna, L., Schincaglia, G. P., Riccardi, O., & Trombelli, L. Peri-implant tissue conditions following transcrestal and lateral sinus floor elevation: 3-year results of a bi-center, randomized trial. *Clinical oral investigations*, 2022;26:3975–3986.
12. Ye, M., Liu, W., Cheng, S., & Yan, L. Outcomes of implants placed after osteotome sinus floor elevation without bone grafts: a systematic review and meta-analysis of single-arm studies. *International journal of implant dentistry*. 2021;7: 72–79.
13. Thoma, D. S., Haas, R., Sporniak-Tutak, K., Garcia, A., Taylor, T. D., Tutak, M., Pohl, V., & Hämmerle, C. H. F. Randomized controlled multi-centre study comparing shorter dental implants (6 mm) to longer dental implants (11–15 mm) in combination with sinus floor elevation procedures: 10-year data. *Journal of clinical periodontology*, 2024; 51: 499–509.
14. Wang, Z., Zhang, J., Li, N., Pu, R., Wang, Y., & Yang, G. Survival analysis of implants placed simultaneously with lateral sinus floor elevation in severely atrophic maxilla: A 3- to 12-year retrospective cohort study. *Clinical implant dentistry and related research*, 2023;25:1069–1079.
15. Wen, Y., Wei, D., Jiang, X., Zhang, Y., Di, P., & Lin, Y. Lateral sinus floor elevation in patients with sinus floor defects: A retrospective study with a 1- to 9-year follow-up. *Clinical oral implants research*, 2023;34:1141–1150.
16. Park, W. B., Kang, K. L., & Han, J. Y. Factors influencing long-term survival rates of implants placed simultaneously with lateral maxillary sinus floor augmentation: A 6- to 20-year retrospective study. *Clinical oral implants research*, 2019;30:977–988.
17. Stacchi, C., Bernardello, F., Spinato, S., Mura, R., Perelli, M., Lombardi, T., Troiano, G., & Canullo, L. Intraoperative complications and early implant failure after transcrestal sinus floor elevation with residual bone height ≤ 5 mm: A retrospective multicenter study. *Clinical oral implants research*. 2022;33: 783–791.
18. Zhou, Y., Shi, Y., Si, M., Wu, M., & Xie, Z. The comparative evaluation of transcrestal and lateral sinus floor elevation in sites with residual bone height ≤ 6 mm: A two-year prospective randomized study. *Clinical oral implants research*. 2021;32:180–191.
19. Gaspar, J., Botelho, J., Proença, L., Machado, V., Chambrone, L., Neiva, R., & Mendes, J. J. Osseodensification versus lateral window technique for sinus floor elevation with simultaneous implant placement: A randomized clinical trial on patient-reported outcome measures. *Clinical implant dentistry and related research* 2024; 26:113–126.
20. Shi, S., Han, L., Su, J., Guo, J., Yu, F., & Zhang, W. Clinical efficacy of transcrestal sinus floor augmentation, in comparison with lateral approach, in sites with residual bone height ≤ 6 mm: A systematic review and meta-analysis. *Clinical oral implants research*. 2023;34:1151–1175.

¡DESCUBRE LA COMPLETA GAMA RESTAURADORA DE NORMON!

Paso 1:



NiTIn y STRATA G
Sistema de matrices seccionales

powered by **Garrison**
Dental Solutions

Paso 5:



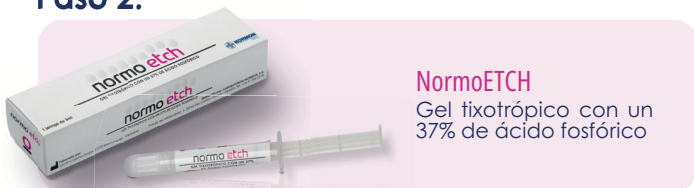Normofi II nanoceram
Composite estético fotopolimerizable de baja contracción con tecnología de nanorrelleno

Normofi II nanoceram flow
Composite fluido fotopolimerizable con tecnología de nanorrelleno

Normofi II nanoceram BULK
Composite bulk fluido para cavidades de hasta 4mm


Normofi II nanoceram one
Composite mimetizable con todos los tonos naturales

Paso 2:



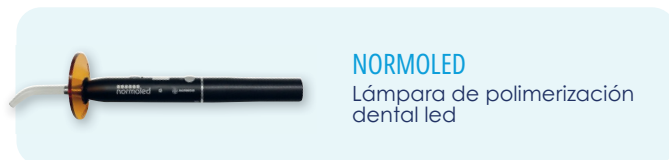NormoETCH
Gel fixotrópico con un 37% de ácido fosfórico

Paso 3:



Normobond XSE
Adhesivo universal

Paso 6:



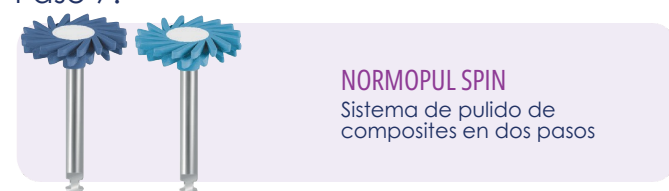
NORMOLED
Lámpara de polimerización dental led

Paso 4:



Normobond Dual Catalyst
Activador del adhesivo universal normobond XSE

Paso 7:



NORMOPUL SPIN
Sistema de pulido de composites en dos pasos

CONSULTA A TU DELEGADO COMERCIAL

Material dirigido a profesionales sanitarios. Estos productos sanitarios pueden tener contraindicaciones y/o efectos adversos. Lea detenidamente las instrucciones de uso antes de su utilización. De conformidad con la legislación vigente de productos sanitarios. Copyright 2024 Laboratorios Normon S.A. Todos los derechos reservados.

95-PS-PF-REST-07.2024.1.2



• XXI Congreso Nacional de la Sociedad Española de Cirugía Bucal 2024



¿Ya tienes todo listo para el XXI Congreso Nacional de la Sociedad Española de Cirugía Bucal 2024 de noviembre?

Recuerda que tendrá lugar los días 14 y 15 de noviembre en la ciudad de Girona, presidido por el Dr. Eduard Valmaseda Castellón.

Este evento abordará cinco áreas temáticas clave en cirugía bucal: regeneración ósea, tejidos blandos, cirugía guiada, rehabilitación de maxilares atróficos y tratamientos multidisciplinarios.

En él participarán destacados expertos nacionales e internacionales, como Frank Schwarz, Luca de Stavola, Liliana Silva, David González, Frank Zastrow, Santiago Carreras, Nikos Mattheos, Xavier Rodríguez o Montserrat Mercadé, entre otros muchos.

El congreso ofrecerá conferencias de primer nivel, debate cara a cara con los ponentes y talleres teórico-prácticos para aprender practicando. Será una oportunidad única para intercambiar conocimientos y experiencias. Otra novedad será el **Simposio Universidades**, en el que tendrán su propio espacio ponentes de los distintos postgrados de universidades españolas.

La sede del congreso será el **Palacio de Congresos de Girona**, un edificio situado en el parque de La Devesa, a un paseo a pie del centro histórico.

• CURSO: Actualización en el tratamiento de las Inclusiones Dentarias: 3º molar incluido

ENTRADA GRATUITA

Actualización en el tratamiento de las Inclusiones Dentarias: 3er molar incluido
22 de noviembre de 2024
Colegio Oficial de Dentistas de Málaga

SEDE
Colegio Oficial de Dentistas de Málaga
Pasillo de Atocha, 3, 1º izquierda
29005 - Málaga

ORGANIZAN
Asociación Andaluza de Cirugía Bucal
Colegio Oficial de Dentistas de Málaga

COLABORA
Ancladén

AACIB
Monte Carmelo, 32
41011 Sevilla
955 099 142
www.aacib.es

PROGRAMA

Horario

16:00-17:00 hrs.
Manifestaciones clínicas de las inclusiones de los terceros molares incluidos. Diagnóstico radiológico de las inclusiones.
Dr. Alexis Gómez-Angulo Alonso

17:00-18:00 hrs.
Índices de dificultad de extracción. Indicaciones relativas y absolutas para la extracción de cordales. Actitud ante un cordal asintomático.
Dr. Alexis Gómez-Angulo Alonso

18:00-18:30 hrs.
PAUSA CAFÉ

18:30-19:30 hrs.
Planificación del tratamiento quirúrgico y extracción de cordales incluidos. Principios básicos de la cirugía. Instrumental. Tipos de inclusiones y cogajos.
Dr. Antonio Batista Cruzado

19:30-20:30 hrs.
Despegamiento y protección del cogajo. Osteotomía y odontosección. Maniobras de luxación y extracción. Sutura.
Dr. Antonio Batista Cruzado

Ponentes

Dr. Alexis Gómez-Angulo Alonso

- Máster en Cirugía Bucal (SIS)
- Licenciado en Odontología (EUROPEA)
- Especialista en Implantología Oral (SISC)
- Diploma Universitario Percepción Avanzada (UCM)
- Socio de la SOD
- Miembro de la AACIB (Málaga)
- Práctica privada (Cirugía oral e implantos)

Dr. Antonio Batista Cruzado

- Doctor en Odontología de la U.S.
- Máster en Cirugía Bucal de la U.S.
- Coordinador del Máster de Cirugía Bucal de la Universidad de Sevilla
- Experto en Cirugía de Implantos y Rehabilitación Implantodispositivos (SIS)
- Licenciado en Odontología (SISC)
- Socio Titular de la SECB
- Miembro de la SOD
- Fellow de la SOD
- Práctica Privada de Cirugía Oral Implantos

Sede
Colegio Oficial de Dentistas de Málaga
Pasillo de Atocha, 3, 1º izquierda
29005 Málaga
Teléfono: 952 060 004
secretaria@coema.org
<https://www.coema.org/>

Haz tu inscripción

ABIERTO EL PLAZO DE INSCRIPCIÓN A PARTIR DEL 10 DE SEPTIEMBRE
(No se aceptarán inscripciones enviadas antes de esta fecha)

www.aacib.es

¿Conoce como clasificar y tratar las inclusiones dentarias del 3 molar?, ¿sabes planificar el tratamiento y los principios básicos de la cirugía?, si tienes dudas sobre alguno de estos aspectos, no dudes en apuntarte el próximo viernes 22 de Noviembre tendrá lugar el curso «Actualización en el tratamiento de las Inclusiones Dentarias: 3er molar incluido» en el Colegio de Dentistas de Málaga.

Inscripciones abiertas a partir del 10 de septiembre.

• CURSO: Elevación del seno maxilar vs implantes cortos



Curso teórico
Elevación del seno maxilar vs implantes cortos
29 de noviembre de 2024
Colegio Oficial de Dentistas de Huelva

ENTRADA GRATUITA

ORGANIZA
Asociación Andaluza de Cirugía Bucal

SEDE
Ilustre Colegio Oficial de Dentistas de Huelva
C/ Vázquez López, 43
21001 Huelva

AACIB
Monte Carmelo, 32
41011 Sevilla
955 099 142
www.aacib.es

COLABORA
biohorizons camlog

COEHU
COLEGIO OFICIAL DE DENTISTAS DE HUELVA

www.aacib.es

PROGRAMA

VIERNES, 29 DE NOVIEMBRE

17:00h - 18:30h
Anatomía del maxilar posterior atrófico. Alternativas Terapéuticas.

18:30h - 19:00h
PAUSA CAFÉ

19:00h - 20:30h
Elevación del seno Maxilar vs Implantes.



Dr. Ignacio Fernández Asián

- Licenciatura en Odontología. Universidad Alfonso X el Sabio.
- Doctor en Odontología. Universidad de Sevilla.
- Máster Propio Cirugía Bucal Avanzada. Universidad de Sevilla.

Dra. Eugenia Asián González

- Licenciatura en Medicina y Cirugía. Universidad de Sevilla.
- Doctora en Medicina y Cirugía. Universidad de Sevilla.
- Médico Especialista en Estomatología.
- Máster Propio Cirugía Bucal Avanzada. Universidad de Sevilla.
- Profesora Asociada de Cirugía Bucal y Cirugía Bucal Avanzada. Universidad de Sevilla.
- Profesora Máster Cirugía Bucal Avanzada. Universidad de Sevilla.
- Codirectora Postgrado Anatomía Oral Aplicada a la Implantología e Implantoprótesis. CFP Universidad de Sevilla.

SEDE E INSCRIPCIONES
Colegio Oficial de Dentistas de Huelva
Calle Vázquez López, 43 - 21001 Huelva
coehu@coehu.com


Clic aquí para reservar tu plaza

Asociación Andaluza de Cirugía Bucal

No dudes en apuntarte el próximo viernes 29 de Noviembre al curso teórico «Elevación del seno maxilar vs implantes cortos» en el Colegio de Dentistas de Huelva.

Inscripciones abiertas.

• CURSO: Caninos incluidos: extracción versus tratamiento ortodóntico-quirúrgico



ENTRADA GRATUITA

Curso Teórico
Caninos incluidos:
Extracción versus
tratamiento
Ortodóntico-Quirúrgico
29 de noviembre de 2024
Colegio Oficial de Dentistas de Sevilla

Asociación Andaluza de Cirugía Bucal

SEDE E INSCRIPCIONES
Colegio Oficial de Dentistas de Sevilla
C/ Infanta Luisa de Orleans, 10
41004 Sevilla

ORGANIZA
Asociación Andaluza de Cirugía Bucal

COLABORA
CODS
COLEGIO OFICIAL DE DENTISTAS DE SEVILLA

NORMON

AACIB
Monte Carmelo, 32
41011 Sevilla
955 099 142
www.aacib.es

PROGRAMA

VIERNES, 29 DE NOVIEMBRE DE 2024
16:00 – 18:00 hrs.

Exodoncia de Caninos Incluidos

- Concepto y clasificación de inclusión de caninos. Etiopatogenia.
- Manifestaciones clínicas, pruebas diagnósticas e indicaciones de extracción.
- Técnica quirúrgica. Complicaciones de la cirugía.
- Indicaciones de los implantes inmediatos en la exodoncia de caninos incluidos.
- Presentación de casos clínicos.

18:00 – 18:30 hrs.
PAUSA CAFÉ

18:30 – 20:30 hrs.

Tratamiento ortodóntico-quirúrgico de dientes incluidos

- Métodos para la reconducción de un diente al arco dentario.
- Indicaciones
- Técnica quirúrgica:
 1. Abordaje vestibular
 2. Abordaje palatino
 3. Dientes incluidos inferiores
- Presentación de casos clínicos.

OBJETIVOS

- 1º Mostrar las diferentes alternativas en los pacientes con retenciones dentarias.
- 2º Conocer la patología a la que puede dar lugar la presencia de un diente retenido.
- 3º Abordar con abundantes casos clínicos las diferentes técnicas quirúrgicas para la extracción de caninos y otros dientes incluidos según su clasificación anatómica, así como las complicaciones de estas técnicas quirúrgicas.
- 4º Diferenciar los casos en los que podría plantearse la colocación de implantes en la misma cirugía de la extracción.
- 5º Explicar cuáles serían las indicaciones de la reconducción dentaria mediante métodos ortodóntico-quirúrgicos.
- 6º Mostrar casos clínicos de reconducción de dientes retenidos superiores con abordaje vestibular y abordaje.

DR. JOSÉ JAVIER PINILLA MELGUIZO

- Licenciado en Medicina y Cirugía por la U. de Córdoba (1983).
- Especialista en Estomatología por la Universidad Complutense de Madrid (1985).
- Master en Implantología y Rehabilitación Oral por la Universidad de Paris XII (1985).
- Dictante cursos de Cirugía Oral a nivel nacional desde el año 2006.
- Presidente de la Comisión Científica del Ilustre Colegio Oficial de Odontólogos y Estomatólogos de Córdoba (1991-2002 y en la actualidad).
- Miembro Numerario de la Sociedad Española de Cirugía Bucal (SECB).

SEDE
Colegio Oficial de Dentistas de Sevilla
Calle Infanta Luisa de Orleans, 10 – 41004 Sevilla

INSCRIPCIONES

Clic aquí para reservar tu plaza

No dudes en apuntarte el próximo viernes 29 de Noviembre al curso teórico «Caninos incluidos: extracción versus tratamiento ortodóntico-quirúrgico» en el Colegio de Dentistas de Sevilla.

Inscripciones abiertas.

Con la colaboración de:



CURSO INTENSIVO EXCLUSIVO **DESCUBRE EL NOVEDOSO TRATAMIENTO** **VESTIBULAR SOCKET THERAPY (TÉCNICA VST)** **BY ELASKARY**



Madrid



29-30
NOVIEMBRE 2024

Curso con hands-on y cirugía en directo

COLOCACIÓN INMEDIATA
DE IMPLANTES CON
REHABILITACIÓN
SIMULTÁNEA
DE ALVÉOLOS
COMPROMETIDOS



@dr.elaskary



ABDELSALAM ELASKARY



NORMAS DE PUBLICACIÓN

La Revista Andaluza de Cirugía Bucal publica artículos científicos relacionados con el campo de la Cirugía Bucal que sean de interés para cualquier odontoestomatólogo que desarrolle dicha área en su práctica profesional.

El Comité Editorial seguirá de forma estricta las directrices expuestas a continuación, siguiendo la normativa de Vancouver. Los artículos que no se sujeten a ellas serán devueltos para corrección, de forma previa a la valoración de su publicación.

Todos los artículos remitidos a esta revista deberán ser originales, no publicados ni enviados a otra publicación, siendo el autor el único responsable de las afirmaciones sostenidas en él.

Todos aquellos autores que quieran mandar su artículo científico podrán hacerlo enviándolo vía e-mail a revista@aacib.es con copia a danieli@us.es, enviando un archivo con el texto del manuscrito en formato Word para PC, y las imágenes en archivos distintos en formato TIFF o JPG.

TIPOS DE ARTÍCULOS

1. Artículos originales, que aporten nuevos datos clínicos o de investigación básica relacionada con la Cirugía Bucal.

2. Revisiones y puesta al día que supongan la actualización, desde un punto de vista crítico científico y objetivo, de un tema concreto. No existe limitación en el número de citas bibliográficas, si bien se recomienda al autor o autores, que sean las mínimas posibles, así como que sean pertinentes y actualizadas. Además, dado el interés práctico de esta publicación, el texto debe estar apoyado en un adecuado material iconográfico.

3. Resúmenes comentados de literatura actual. Serán encargados por la Revista a personas cualificadas e interesadas en realizar una colaboración continuada.

4. Casos clínicos, relacionados con problemas poco frecuentes o que aporten nuevos conceptos terapéuticos, serán publicados en esta sección. Deben contener documentación clínica e iconográfica completa pre, per y postoperatoria, y del seguimiento ulterior, así como explicar de forma clara el tratamiento realizado. El texto debe ser conciso y las citas bibliográficas limitarse a las estrictamente necesarias. Resultarán especialmente interesantes secuencias fotográficas de tratamientos multidisciplinarios de casos complejos o técnicas quirúrgicas.

5. Cartas al director que ofrezcan comentarios o críticas constructivas sobre artículos previamente publicados u otros temas de interés para el lector. Deben tener una extensión máxima de dos folios tamaño DIN-A4 escritos a doble espacio, centradas en un tema específico y estar firmadas. En caso de que se viertan comentarios sobre un artículo publicado en esta revista, el autor del mismo dispondrá de la oportunidad de respuesta. La pertinencia de su publicación será valorada por el Comité Editorial.

6. Otros, se podrán publicar, con un formato independiente, documentos elaborados por Comités de Expertos o

Corporaciones de reconocido prestigio que hayan sido aceptados por el Comité Editorial.

AUTORES

Únicamente serán considerados como autores aquellos individuos que hayan contribuido significativamente en el desarrollo del artículo y que, en calidad de tales, puedan tomar pública responsabilidad de su contenido. Su número, no será, salvo en casos excepcionales, superior a 7. A las personas que hayan contribuido en menor medida les será agradecida su colaboración en el apartado de agradecimientos. Todos los autores deben firmar la carta de remisión que acompañe el artículo, como evidencia de la aprobación de su contenido y aceptación íntegra de las normas de publicación.

PRESENTACIÓN Y ESTRUCTURA DE LOS TRABAJOS

El documento debe ser enviado, en formato Word para PC sobre una página de tamaño DIN-A4 blanco, a 1,5 espacio de interlineado, con márgenes mínimos de 25 mm y con hojas numeradas. Asimismo, se enviarán las imágenes en formato JPG o TIFF en archivos independientes al documento, nunca insertadas en el texto.

Los artículos originales deberán seguir la siguiente estructura:

Primera página

Debe contener:

1. El título del artículo y un subtítulo no superior a 40 letras y espacios, en español.

2. El nombre y dos apellidos del autor o autores, con el (los) grado(s) académico(s) más alto(s) y la afiliación a una institución si así correspondiera.

3. El nombre del departamento(s) e institución(es) responsables.

4. La negación de responsabilidad, si procede.

5. El nombre del autor responsable de la correspondencia sobre el documento.

6. La(s) fuente(s) de apoyo en forma de subvenciones, equipo o fármacos y el conflicto de intereses, si hubiera lugar.

Resumen

Una página independiente debe contener, el título del artículo y el nombre de la revista, un resumen estructurado del contenido del mismo, no superior a 200 palabras, y el listado de palabras clave en español. Las palabras clave serán entre 3 y 10 términos o frases cortas de la lista del «Medical Subject Headings (MeSH)» del «Index Medicus».

Los trabajos de investigación originales contendrán resúmenes estructurados, los cuales permiten al lector comprender rápidamente, y de forma ordenada el contenido fundamental, metodológico e informativo del artículo. Su extensión no debe ser superior a 200 palabras y estará estructurado en los siguientes apartados: introducción (fundamento y objetivo), material y metodología, resultados y conclusiones. Introducción.

Debe incluir los fundamentos y el propósito del estudio, utilizando las citas bibliográficas estrictamente necesarias.

No se debe realizar una revisión bibliográfica exhaustiva, ni incluir datos o conclusiones del trabajo que se publica.

Material y metodología

Será presentado con la precisión que sea conveniente para que el lector comprenda y confirme el desarrollo de la investigación. Métodos previamente publicados como índices o técnicas deben describirse solo brevemente y aportar las correspondientes citas, excepto que se hayan realizado modificaciones en los mismos. Los métodos estadísticos empleados deben ser adecuadamente descritos, y los datos presentados de la forma menos elaborada posible, de manera que el lector con conocimientos pueda verificar los resultados y realizar un análisis crítico. En la medida de lo posible las variables elegidas deberán ser cuantitativas, las pruebas de significación deberán presentar el grado de significación y si está indicado la intensidad de la relación observada y las estimaciones de porcentajes irán acompañadas de su correspondiente intervalo de confianza. Se especificarán los criterios de selección de individuos, técnica de muestreo y tamaño muestral, empleo de aleatorización y técnicas de enmascaramiento. En los ensayos clínicos y estudios longitudinales, los individuos que abandonan los estudios deberán ser registrados y comunicados, indicando las causas de las pérdidas. Se especificarán los programas informáticos empleados y se definirán los términos estadísticos, abreviaturas y símbolos utilizados.

En los artículos sobre ensayos clínicos con seres humanos y estudios experimentales con animales, deberá confirmarse que el protocolo ha sido aprobado por el Comité de Ensayos Clínicos y Experimentación Animal del centro en que se llevó a cabo el estudio, así como que el estudio ha seguido los principios de la Declaración de Helsinki de 1975, revisada en 1983.

Los artículos de revisión deben incluir la descripción de los métodos utilizados para localizar, seleccionar y resumir los datos.

Resultados

Aparecerán en una secuencia lógica en el texto, tablas o figuras, no debiendo repetirse en ellas los mismos datos. Se procurará resaltar las observaciones importantes.

Discusión

Resumirá los hallazgos relacionando las propias observaciones con otros estudios de interés y señalando las aportaciones y limitaciones de unos y otros. De ella se extraerán las oportunas conclusiones, evitando escrupulosamente afirmaciones gratuitas y conclusiones no apoyadas completamente por los datos del trabajo.

Agradecimientos

Únicamente se agradecerá, con un estilo sencillo, su colaboración a personas que hayan hecho contribuciones sustanciales al estudio, debiendo disponer el autor de su consentimiento por escrito.

Bibliografía

Las citas bibliográficas deben ser las mínimas necesarias.

Como norma, no deben superar el número de 30, excepto en los trabajos de revisión, en los cuales el número será libre, recomendando, no obstante, a los autores, que limiten el mismo por criterios de pertinencia y actualidad. Las citas serán numeradas correlativamente en el texto, tablas y leyendas de las figuras, según el orden de aparición, siendo identificadas por números arábigos en superíndice.

Se recomienda seguir el estilo de los ejemplos siguientes, que está basado en el Método Vancouver, «Samples of Formatted References for Authors of Journal Articles», que se puede consultar en la siguiente web: https://www.nlm.nih.gov/bsd/uniform_requirements.html

Se emplearán los nombres abreviados de las revistas de acuerdo al «Abridged Index Medicus Journal Titles», basado en el «Index Medicus». Puede consultarlo aquí (<https://www.nlm.nih.gov/bsd/aim.html>)

Es recomendable evitar el uso de resúmenes como referencias, y no se aceptará el uso de «observaciones no publicadas» y «comunicaciones personales». Se mencionarán todos los autores si son menos de seis, o los tres primeros y et al, cuando son siete o más.

Tablas

Deben presentarse en hojas independientes numeradas según su orden de aparición en el texto con números arábigos. Se emplearán para clarificar puntos importantes, no aceptándose la repetición de datos bajo la forma de tablas y figuras. Los títulos o pies que las acompañen deberán explicar el contenido de las mismas.

Figuras

Serán consideradas figuras todo tipo de fotografías, gráficas o dibujos, deberán clarificar de forma importante el texto y su número estará reducido al mínimo necesario.

Se les asignará un número arábigo, según el orden de aparición en el texto, siendo identificadas por el término «Figura», seguido del correspondiente guarismo.

Los pies o leyendas de cada una deben ir indicados y numerados.

Las imágenes deben enviarse, preferentemente en formato JPG o TIFF, con una resolución de 300 píxeles por pulgada, nunca pegadas en el documento de texto.

AUTORIZACIONES EXPRESAS DE LOS AUTORES A RACIB

Los autores que envíen sus artículos a RACIB para su publicación, autorizan expresamente a que la revista reproduzca el artículo en la página web de la que RACIB es titular.



Tapered Pro Conical ¡próximamente!

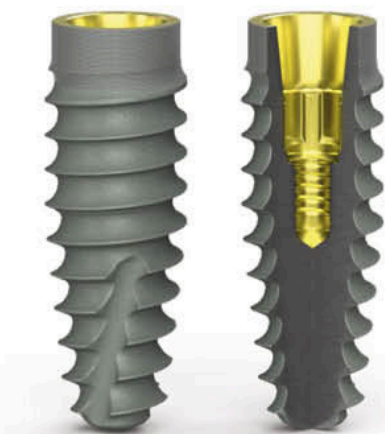Basado en la probada conexión CONELOG® y el cuerpo Tapered Pro, el Tapered Pro Conical de BioHorizons Camlog está diseñado para la eficiencia quirúrgica con la mejor conexión cónica de su clase¹.



Descubre más en:
www.biohorizonscamlog.es

BioHorizons® es una marca registrada de BioHorizons Implant Systems Inc.
No todos los productos están disponibles en todos los países. ©BioHorizons. Todos los derechos reservados.

1. Semper-Hogg, W et al. Analytical and experimental position stability of the abutment in different dental implant systems with a conical implant-abutment connection. *Clinical Oral Investigation* (2013) 17: 1017.





**biohorizons
camlog**

Ancladén



NORMON
DENTAL



KLOCKNER®



Osteógenos

VEGA[®] +

**Freedom
is not
fixed**

K KLOCKNER[®]

KLOCKNER · klockner@klockner.es · Tel. 931 851 900