

# Revista Andaluza de Cirugía Bucal

Año 2025 / N° 29

- **RENOVACIÓN TOTAL DE UN CASO CON PERIIMPLANTITIS AVANZADA.**

- **EFEECTO DEL USO DE ANTIBIÓTICOS SISTÉMICOS EN EL ÉXITO DE LA REIMPLANTACIÓN DE UN DIENTE AVULSIONADO.**



Asociación  
Andaluza  
de Cirugía Bucal

Revista Andaluza de  
**Cirugía Bucal**

**DIRECTORES:**

José Luis Gutiérrez Pérez  
Daniel Torres Lagares

**EDITORES:**

Aida Gutiérrez Corrales  
Ignacio Fernández Asián

**COMITÉ EDITORIAL:**

Rogelio Álvarez Marín  
Iñigo Fernández - Figares Conde  
M<sup>a</sup> Ángeles Serrera Figallo

**Ancladén**



**NORMON**  
DENTAL



**KLOCKNER**<sup>®</sup>



**Osteógenos**

Editada en Sevilla, por la Unidad de Docencia,  
Investigación y Transferencia en Cirugía Bucal de Sevilla (UDIT-CBS).  
Maquetación y diseño: Ru Márquez Comunicación  
ISSN: 2530 - 4135

## Sumario

- Editorial ..... 4
- Renovación total de un caso con periimplantitis avanzada ..... 6-18
- Efecto del uso de antibióticos sistémicos en el éxito de la reimplantación de un diente avulsionado ..... 19-25
- Noticias /CURSOS ..... 27-39
- Normas de publicación ..... 41-42
- Patrocinadores AACIB ..... 43

## Editorial



Queridos compañeros,

Es un placer poder dirigirnos a vosotros con objeto de invitaros a participar en el VII Congreso de nuestra Asociación Andaluza de Cirugía Bucal (AACIB), que se celebrará en Granada, los días 3 y 4 de octubre de este año, 2025. Supone un tremendo orgullo que desde AACIB se nos haya dado el privilegio de poder trabajar, junto con el Comité Científico y Organizador, y preparar esta reunión en nuestra ciudad.

Desde ambos comités estamos esforzándonos para hacer un programa lo más atractivo y variado posible. Hemos apostado por estructurarlo combinando distintas disciplinas de la Odontología y sus interrelaciones con la Cirugía Bucal. Estamos abogando para que los mejores ponentes en cada una de las áreas acudan a nuestro congreso y nos expliquen el flujo de trabajo que ellos mismos realizan en su clínica diaria. Además, también hemos decidido continuar con el formato que se introdujo el pasado año, en el VI Congreso de AACIB celebrado en Linares, organizando un curso precongreso el viernes 3 por la tarde; y, como es de costumbre, una jornada completa de Ciencia y Cirugía Bucal, el sábado 4.

Por supuesto, los asistentes también tendréis vuestro espacio para poder presentar el estado de vuestros mejores trabajos clínicos y de investigación, teniendo la oportunidad de debatir y contrastar vuestras opiniones y resultados con expertos en la materia. Os animamos a enviar y presentar vuestras aportaciones en formato poster durante el Congreso.

No tenemos que olvidar la esencia de nuestra Asociación, un grupo de amigos y compañeros con una pasión común: la Cirugía Bucal. Es por ello, que estamos poniendo esfuerzo para hacer un programa social que sea de vuestro agrado y que, en el perfecto encuadre que es la ciudad de Granada, fomente y estimule las amistades que esta Asociación nos ha permitido forjar. Y como no podría ser de otra manera, el final del Congreso vendrá marcado por nuestro clásico campeonato de golf. Así que, ¡ya podéis empezar a trabajar vuestro swing!

No querría despedirme sin agradecer a la industria todo el apoyo que estamos recibiendo para la organización de este Congreso. Es bien sabido que, sin el apoyo de nuestros patrocinadores y el resto de casas comerciales, no sería posible encontrarnos año tras año.

Dicho todo esto, no nos queda más que volver a invitaros al VII Congreso de la AACIB, los días 3 y 4 de octubre del 2025 para disfrutar Granada, Cirugía Bucal, ciencia, y amistad.

Dr. Manuel Toledano Osorio.

Presidente del Comité Organizador.

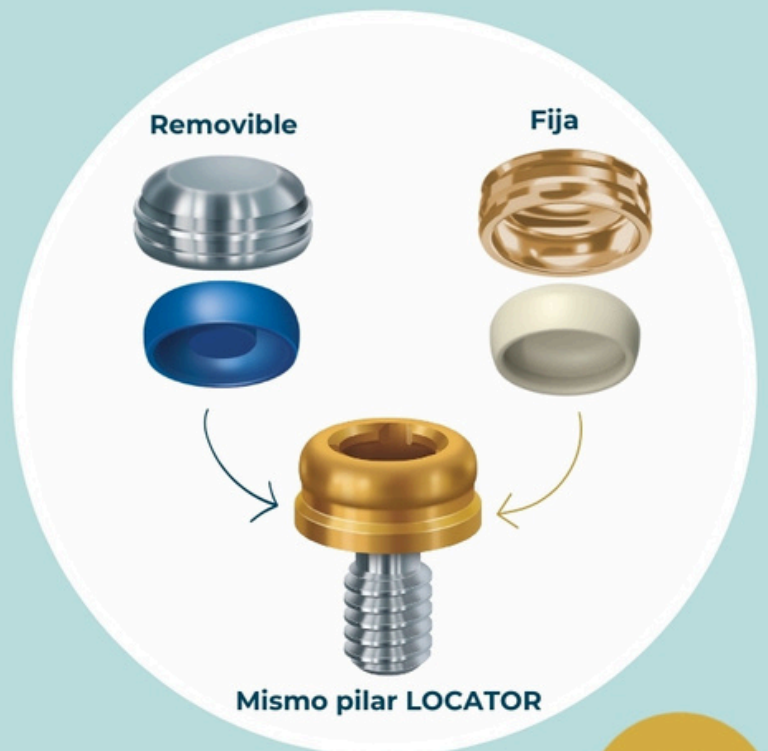VII Congreso AACIB.

# Dos cosas no sabes sobre



1

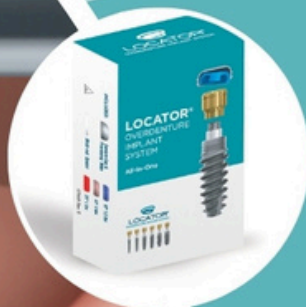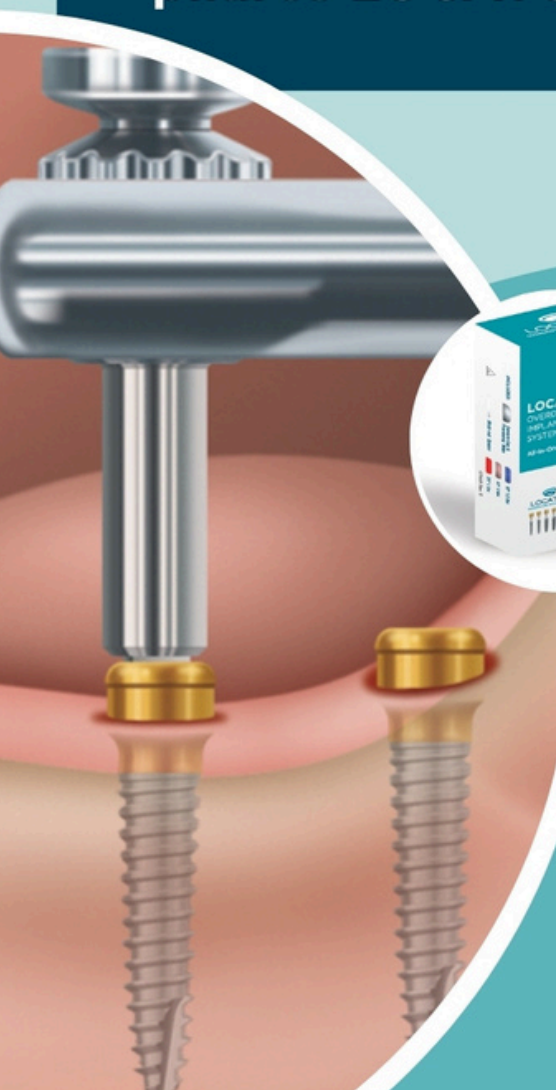
**Locator FIXED™**  
De prótesis  
removable a fija,  
utilizando los mismos  
pilares LOCATOR.



2

**Mini-Implantes**  
**CRESTAS MUY**  
**ESTRECHAS**

**Desde Ø 2.4 mm**



Ø 2.4 mm    Ø 2.9 mm



Escríbenos



## RENOVACIÓN TOTAL DE UN CASO CON PERIIMPLANTITIS AVANZADA.

Eduardo Anitua DDS, MD, PhD<sup>1,2,3</sup>

<sup>1</sup> Private practice in oral implantology, Eduardo Anitua Institute, Vitoria, Spain.

<sup>2</sup> Clinical researcher, Eduardo Anitua Foundation, Vitoria, Spain.

<sup>3</sup> University Institute for Regenerative Medicine and Oral Implantology - UIRMI (UPV/EHU-Fundación Eduardo Anitua), Vitoria, Spain.

### INTRODUCCIÓN

La periimplantitis es una patología que afecta a los implantes, generalmente de forma progresiva e irreversible una vez que se ha instaurado, produciendo reabsorción ósea alrededor de la zona de inserción de los implantes, pudiéndose generar defectos que comprometen la oseointegración y generan pérdidas óseas más allá de la zona del implante en los casos más severos<sup>1-3</sup>. Las cifras reportadas en la literatura internacional sobre la mucositis y la periimplantitis son muy diversas, existiendo un abanico entre el 5 y el 63,4%<sup>1,4-5</sup>. Esto se debe principalmente al diseño de los estudios, el tamaño de la muestra estudiada, el tipo de implantes y los perfiles de riesgo de los pacientes analizados<sup>1</sup>. Si nos basamos en el Informe de Consenso del Sexto Workshop Europeo de Periodoncia, Lindhe & Meyle informaron de una incidencia de mucositis de hasta el 80% y de periimplantitis de entre el 28% y el 56<sup>6</sup>. Estas cifras tan elevadas, nos hacen pensar que muchos de los tratamientos que planificamos hoy en día con implantes dentales pueden ser el día de mañana periimplantitis y por lo tanto hacer una gestión eficiente del volumen óseo disponible es crucial<sup>7,8</sup>.

Cuando la periimplantitis se instaura, se va a generar irremediamente una pérdida ósea que será mayor o menor según factores locales y sistémicos del paciente y según el tiempo que se deje evolucionar<sup>9</sup>. Por lo tanto, unir la utilización de todo el volumen óseo disponible (implantes largos o anchos como protocolo de rutina) a la posibilidad de que años después esos implantes tengan pérdidas óseas asociadas limita la capacidad de un nuevo re-tratamiento con implantes, al menos de forma directa<sup>7,8</sup>. Nuestra recomendación desde hace varios años es la utilización de los implantes cortos y estrechos, aunque el volumen óseo de partida nos invite a la inserción de implantes de mayores dimensiones. En nuestro grupo de estudio, hemos realizado numerosos estudios biomecánicos de carga de los implantes de distintos diámetros obteniendo que las espiras que trabajan una vez el implante se encuentra correctamente oseointegrado son únicamente las primeras espiras, existiendo poca diferencia entre implantes de gran diámetro y diámetros menores en cuanto a dispersión de la carga cuando los implantes forman un conjunto o varios puentes<sup>10-12</sup>.

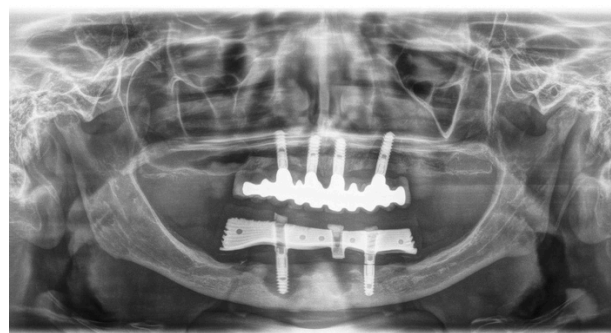
## RENOVACIÓN TOTAL DE UN CASO CON PERIIMPLANTITIS AVANZADA.

En estos estudios hemos constatado además que si ferulizamos los implantes consiguiendo un puente de 3 implantes que trabajen en equipo, y si es posible con una disposición ligeramente tripoidea se eliminan los momentos flectores de los mismos y se reducen hasta 300 veces las tensiones que reduce el implante <sup>12</sup>. Por todo ello, vemos innecesario emplear implantes que utilicen todo el volumen óseo inicial en un tratamiento, ya que, si ese tratamiento fracasa en un futuro, su renovación será mucho más compleja. En el siguiente caso clínico, mostramos una periimplantitis avanzada, en la que de inicio se colocaron implantes de gran longitud, utilizando gran parte del volumen óseo disponible. Los defectos generados, sobre todo en la mandíbula que ya presentaba una atrofia moderada al inicio del primer tratamiento con implantes, son un gran impedimento para generar un nuevo re-tratamiento de forma atraumática y predecible. Describiremos el paso a paso de la renovación de la rehabilitación implantológica y los protocolos empleados para su realización.

### CASO CLÍNICO

Presentamos el caso de una paciente femenina de 71 años de edad que acude a nuestra consulta demandando tratamiento para su periimplantitis. La paciente es portadora de una prótesis completa superior e inferior atornillada, y en la mandíbula ya ha perdido uno de los tres implantes que sujetan la rehabilitación de forma espontánea. La prótesis se encuentra atornillada directamente a los implantes, sin elementos protésicos intermedios (transepiteliales). Tiene dolor, halitosis, sangrado y supuración en diferentes áreas por lo que acude para intentar resolver el problema.

En la radiografía inicial, podemos observar como el implante que se encontraba en el centro de la estructura de la prótesis inferior se ha perdido dejando un gran defecto circunferencial así como otro gran defecto que está afectando al implante del cuarto cuadrante y un desajuste protésico importante en el implante del tercer cuadrante lo que nos hace pensar que la prótesis inferior, aunque se encuentra colocada se mantiene fija gracias a un único implante. En el arco superior observamos múltiples defectos circunferenciales y uno en cuña en el implante más distal del segundo cuadrante (figura 1).

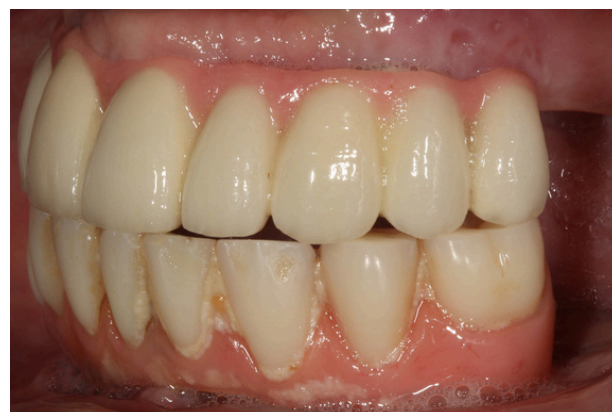

**Figura 1: Radiografía inicial donde ya observamos los defectos que se sitúan alrededor de los implantes, mas marcados en la mandíbula así como el que ha dejado el implante ya perdido en el centro de la estructura mandibular.**

En las imágenes intraorales observamos además una incorrecta oclusión de ambas prótesis y una higiene deficiente por parte de la paciente, lo que probablemente esté empeorando o agravando la periimplantitis que sufre (figuras 2-5). Como punto de partida inicial en el diagnóstico y para planificar el tratamiento realizamos un cone-beam donde poder observar en detalle el volumen óseo residual y la extensión de los defectos óseos a los que tenemos que hacer frente con nuestro re-tratamiento.

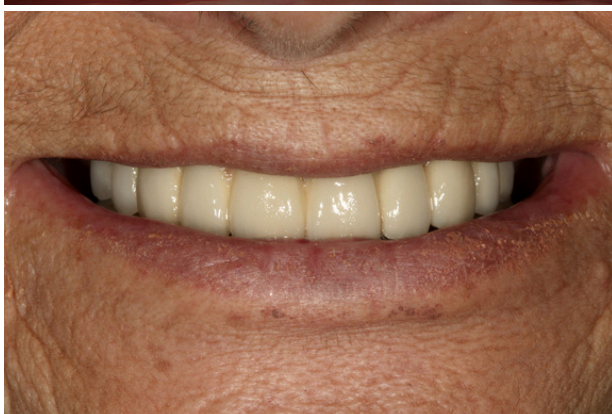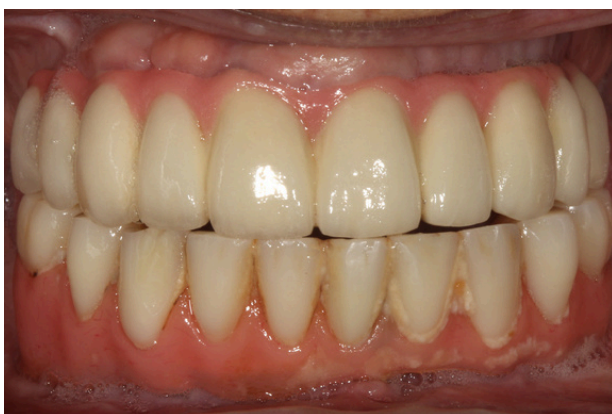**RENOVACIÓN TOTAL DE UN CASO CON PERIIMPLANTITIS AVANZADA.**

En la mandíbula, planificamos la colocación de 4 implantes estrechos y cortos (plataforma 3.0), para poder explantar los implantes afectados por la periimplantitis y rehabilitar con carga inmediata en la misma fase quirúrgica.

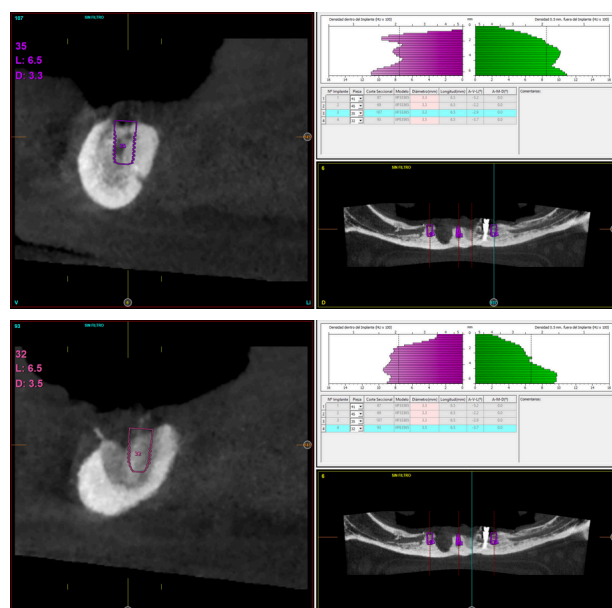
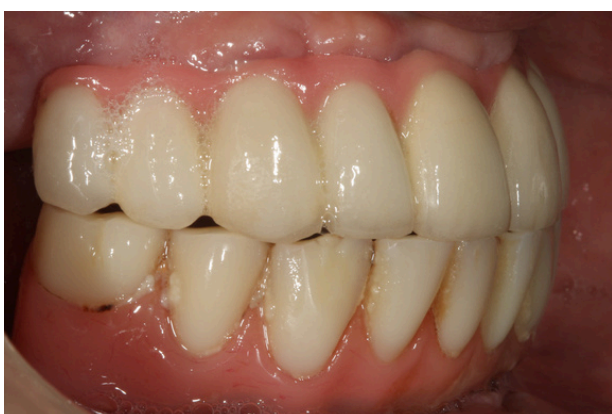

**Figuras 4 y 5. En las imágenes laterales observamos como no existe un correcto engranaje de ambas prótesis a mayor detalle, así como la acumulación de placa bacteriana.**

Como vemos, existen zonas donde podríamos colocar implantes de mayor diámetro y longitud, pero tal como hemos explicado anteriormente optamos por ser lo más conservadores posibles con el lecho receptor (figuras 6-9). Los nuevos implantes, además, se planificarán con la mejor distribución biomecánica posible, intentando respetar las distancias simétricas entre los mismos y colocándose los dos más distales lo más cerca posible a la desembocadura del nervio mentoniano para generar una prótesis con el menor voladizo distal.

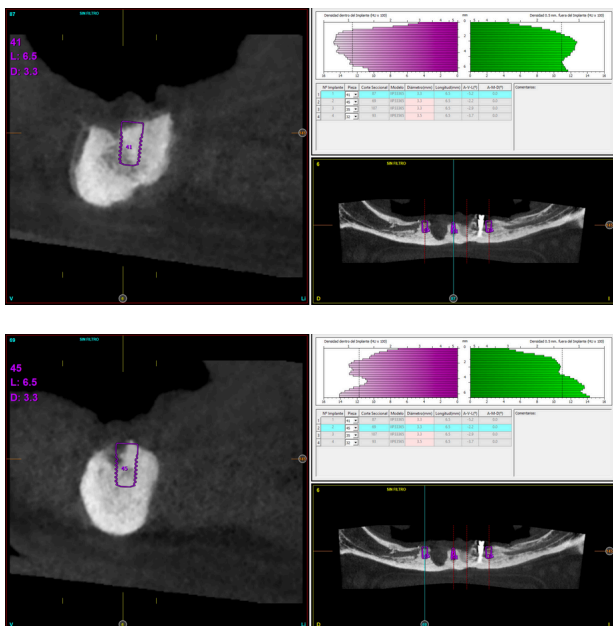


**Figuras 2 y 3. Aspecto intraoral de ambas prótesis sobre implantes que como podemos observar no se encuentran bien ajustadas desde el punto de vista de la oclusión, y una higiene bastante deficiente con acumulación de placa bacteriana, sobre todo en la parte inferior.**



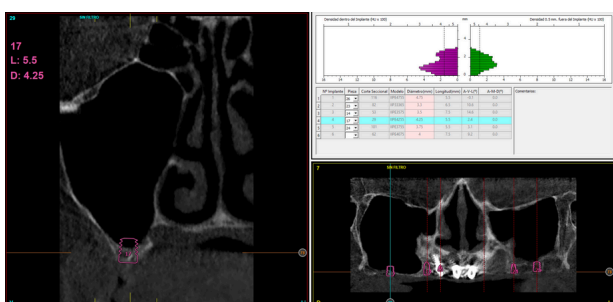


**RENOVACIÓN TOTAL DE UN CASO  
CON PERIIMPLANTITIS AVANZADA.**

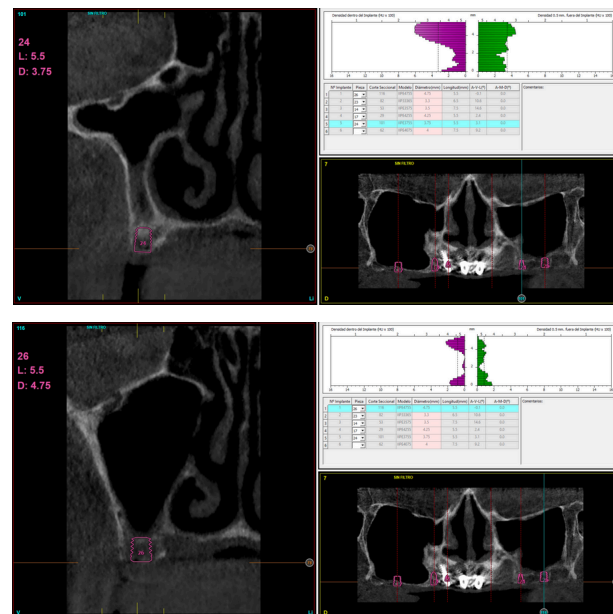


**Figuras 6-9. Cortes del cone-beam de planificación donde observamos la planificación de los nuevos 4 implantes que se insertarán al mismo tiempo que se retiran los afectados por periimplantitis.**

En el arco superior, los implantes presentes también presentan periimplantitis por lo que se plantea su explantación y la colocación de nuevos implantes. Como vemos en el cone-beam de planificación, los implantes se concentraron en el área de la premaxila, que era la zona de menor atrofia ósea, inclinándose hacia distal ligeramente los más posteriores. En nuestro nuevo abordaje, podemos planificar implantes en todo el maxilar, colocando implantes extra-cortos en los sectores posteriores de forma directa (como el segundo cuadrante) y los mismos implantes, pero con elevación transcrestal en el primer cuadrante (figuras 10-12).

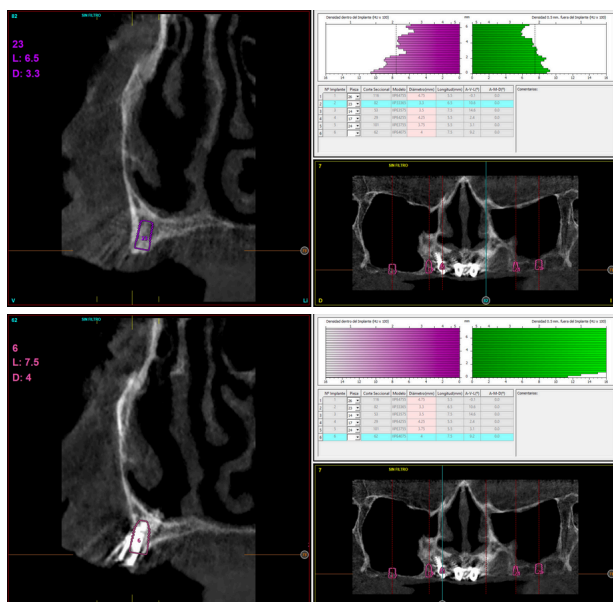


**Figura 10. Planificación de un implante extra-corto de 5,5 mm de longitud que será insertado con elevación transcrestal en el primer cuadrante. Como vemos en la planificación se anclará de forma tridimensional en la cresta lográndose un torque de inserción adecuado para su colocación a pesar del escaso volumen óseo residual.**



**Figuras 11 y 12. En el segundo cuadrante, podemos colocar los implantes extra-cortos de forma directa, sin necesidad de técnicas accesorias.**

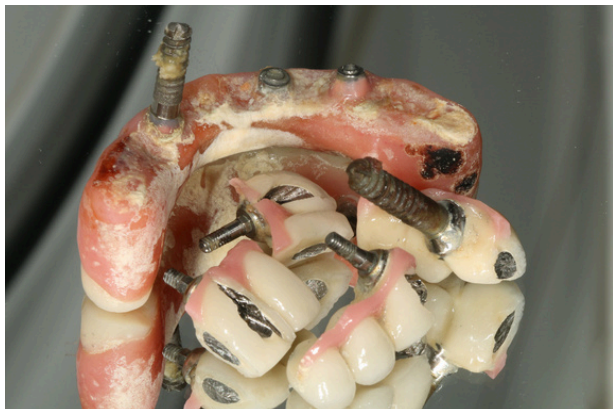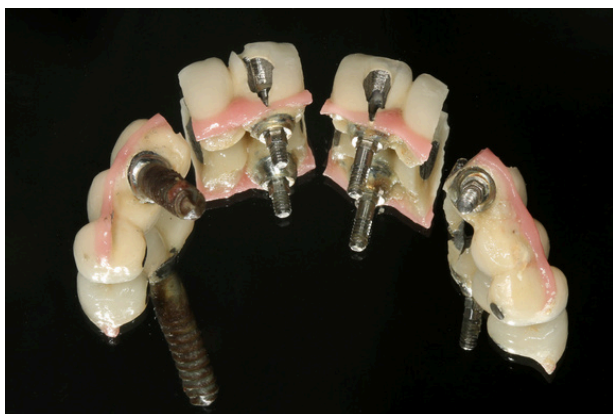En el área de la premaxila, en lugar de la opción que existe ahora de implantes de longitud convencional angulados optamos por implantes cortos y estrechos colocados de forma perpendicular a la cresta (figuras 13-14).



## RENOVACIÓN TOTAL DE UN CASO CON PERIIMPLANTITIS AVANZADA.

Figuras 13 y 14. Inserción de implantes cortos y estrechos en las zonas de mayor atrofia horizontal de la premaxila donde se había optado por implantes de mayor diámetro y longitud inclinados que han fracasado. Estos implantes nuevos se colocarán en la misma cirugía de explantación de los anteriores.

Al retirar las prótesis sobre implantes, varios de los implantes que las sostenían se explantan de forma espontánea. La prótesis superior, cementada, tiene que ser retirada fraccionada en varios fragmentos. En ambas prótesis, podemos observar la gran acumulación de placa bacteriana, al igual que en los implantes extraídos, donde llegan las colonias bacterianas hasta el ápice (figuras 15 y 16).



Figuras 15 y 16. Imágenes de las prótesis tras ser retiradas, donde observamos el acúmulo de placa bacteriana incluso en los implantes donde llegan las colonias estructuradas hasta el ápice.

En la mandíbula el implante extraído con la prótesis ha dejado un defecto circunferencial de grandes dimensiones (figura 17).

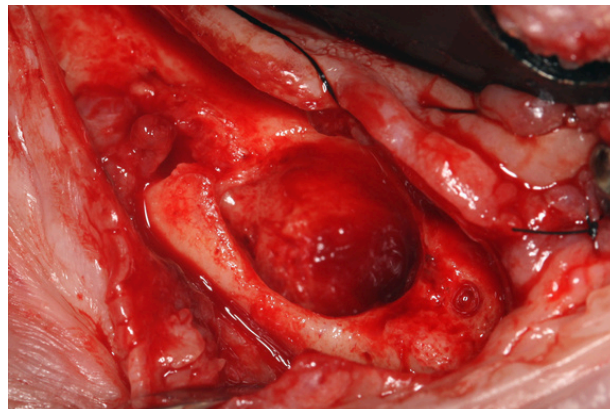
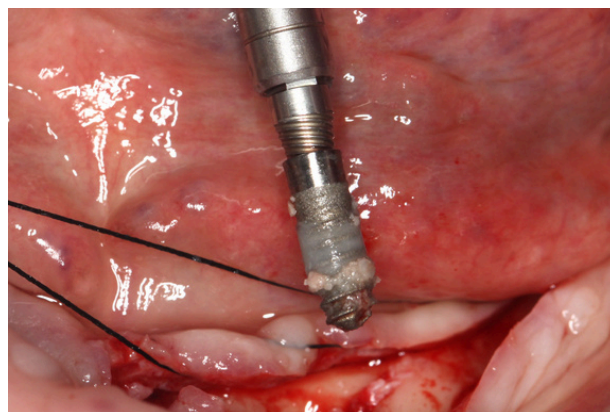
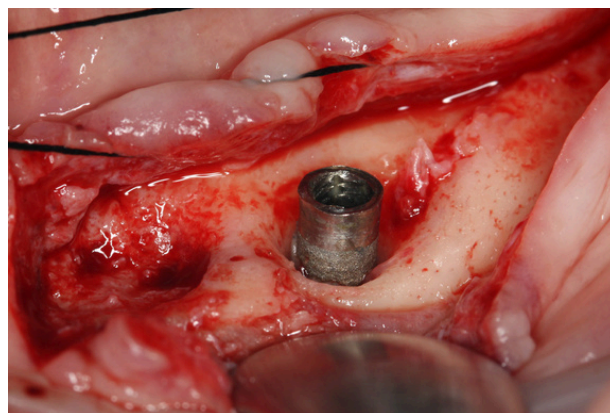


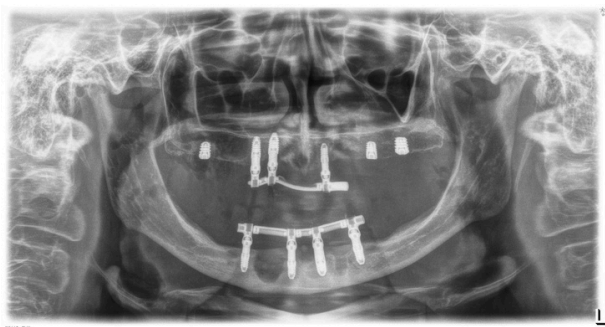
Figura 17. Defecto dejado por el implante explantado de forma espontánea con la prótesis en el cuarto cuadrante. Vemos como ha dejado un cráter circunferencial debido a haber mantenido la periimplantitis largo tiempo sin tratamiento.

El otro implante a extraer presenta un defecto circunferencial también, con gran exposición del titanio al medio oral encontrándose altamente colonizado por bacterias en toda su longitud (figuras 18 y 19).

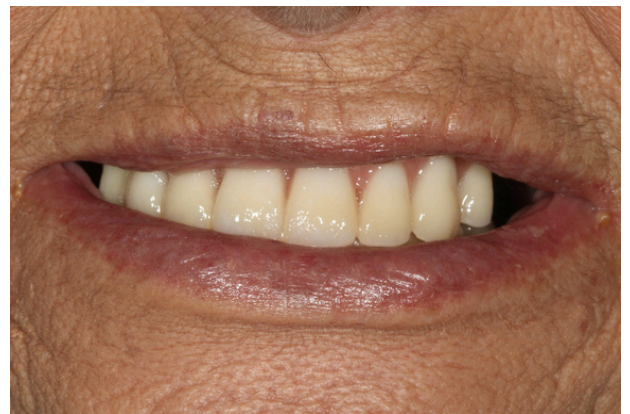
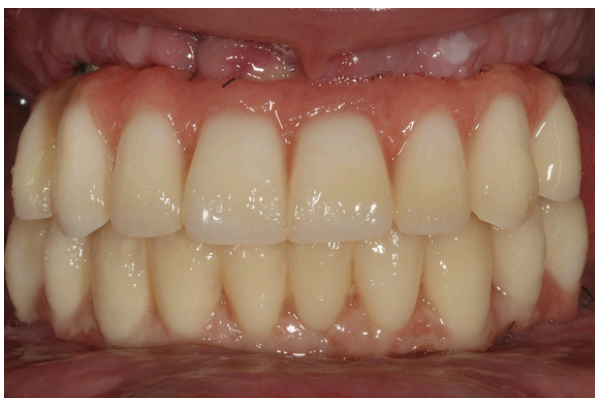
Figuras 18 y 19. Implante extraído en la mandíbula con una alta colonización bacteriana, a pesar de seguir oseointegrado.

Una vez realizadas las explantaciones, tanto superiores como inferiores, se colocan los implantes y se realiza una carga inmediata en los cuatro mandibulares y el frente superior anterior, dejando los implantes distales del maxilar, colocados con menor torque para una segunda fase quirúrgica. La prótesis de carga inmediata se lleva a cabo mediante barras articuladas como estructura y se termina en resina. Ambas prótesis son atornilladas sobre transepitelial múltiple (multi-im) y nos permiten generar una carga progresiva controlada de forma sencilla y rápida (horas después de la cirugía pueden ya tenerse listas) (figuras 20-22).

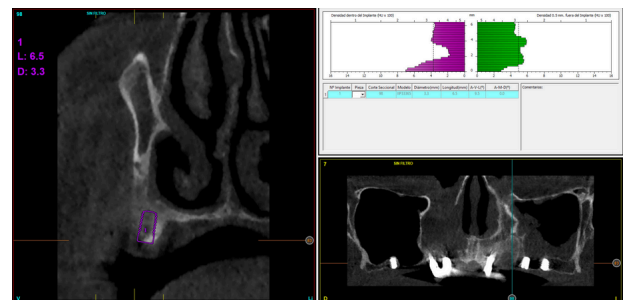


**Figura 20.** Radiografía tras la cirugía con la colocación de la prótesis de carga inmediata superior e inferior.



**Figuras 21 y 22.** Imágenes intraorales de las prótesis horas tras la cirugía de inserción de los implantes.

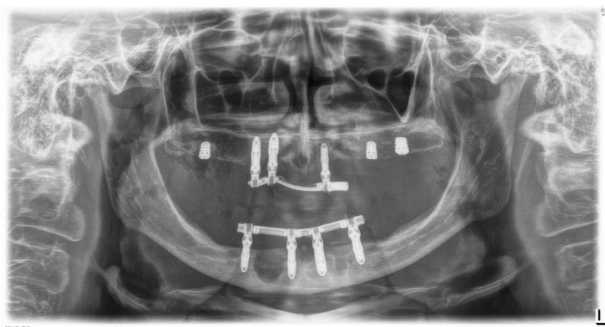
Seis meses después de la primera fase quirúrgica, se decide la colocación de un implante más de refuerzo en el segundo cuadrante, para lograr una mejor distribución biomecánica de la prótesis final (figura 23).



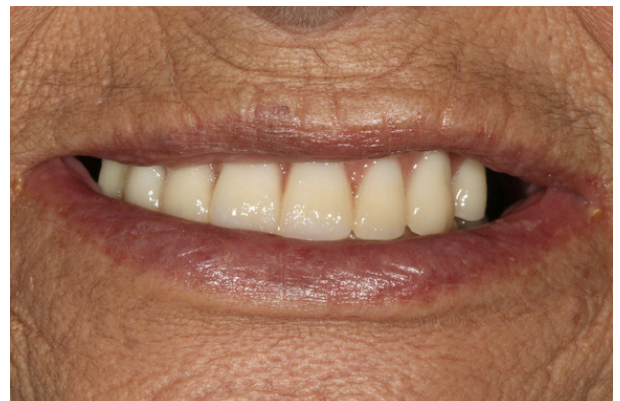**Figura 23.** Planificación del nuevo implante a colocar en el segundo cuadrante.

Es un implante corto y estrecho en una zona regenerada tras las explantaciones donde ahora tenemos ya un volumen óseo suficiente como para poder colocar el implante con garantías. Se realiza también la segunda fase de los implantes superiores posteriores y se unen a la rehabilitación, confeccionándose un segundo juego de provisionales de carga progresiva. Esta vez las estructuras tanto de la prótesis superior como inferior se confeccionan por cad-cam y posteriormente se terminan en resina, también atornilladas sobre transepitelial (figuras 24-26).

Una vez realizadas las explantaciones, tanto superiores como inferiores, se colocan los implantes y se realiza una carga inmediata en los cuatro mandibulares y el frente superior anterior, dejando los implantes distales del maxilar, colocados con menor torque para una segunda fase quirúrgica. La prótesis de carga inmediata se lleva a cabo mediante barras articuladas como estructura y se termina en resina. Ambas prótesis son atornilladas sobre transepitelial múltiple (multi-im) y nos permiten generar una carga progresiva controlada de forma sencilla y rápida (horas después de la cirugía pueden ya tenerse listas) (figuras 20-22).

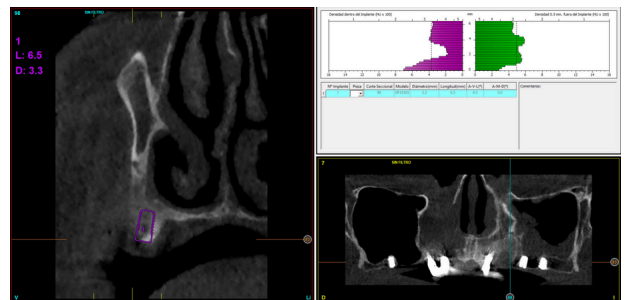


**Figura 20.** Radiografía tras la cirugía con la colocación de la prótesis de carga inmediata superior e inferior.



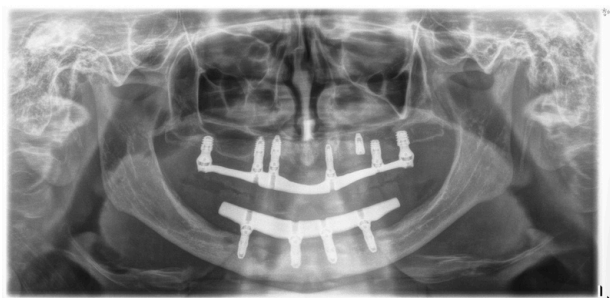
**Figuras 21 y 22.** Imágenes intraorales de las prótesis horas tras la cirugía de inserción de los implantes.

Seis meses después de la primera fase quirúrgica, se decide la colocación de un implante más de refuerzo en el segundo cuadrante, para lograr una mejor distribución biomecánica de la prótesis final (figura 23).

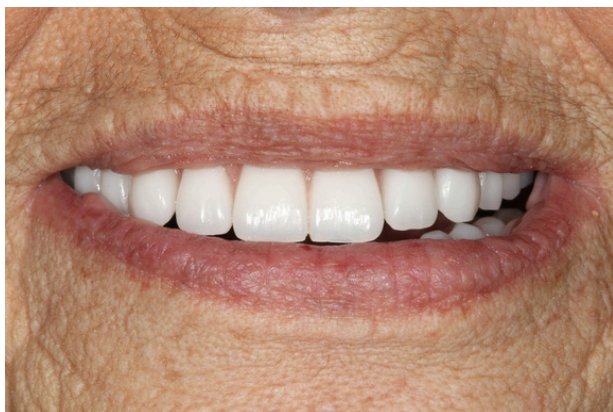
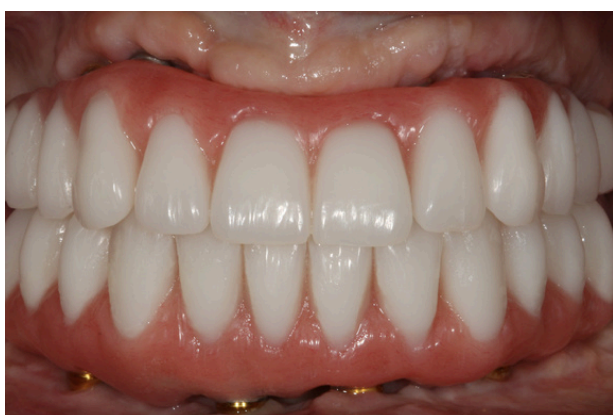
**Figura 23.** Planificación del nuevo implante a colocar en el segundo cuadrante.

Es un implante corto y estrecho en una zona regenerada tras las explantaciones donde ahora tenemos ya un volumen óseo suficiente como para poder colocar el implante con garantías. Se realiza también la segunda fase de los implantes superiores posteriores y se unen a la rehabilitación, confeccionándose un segundo juego de provisionales de carga progresiva. Esta vez las estructuras tanto de la prótesis superior como inferior se confeccionan por cad-cam y posteriormente se terminan en resina, también atornilladas sobre transepitelial (figuras 24-26).

**RENOVACIÓN TOTAL DE UN CASO  
CON PERIIMPLANTITIS AVANZADA.**

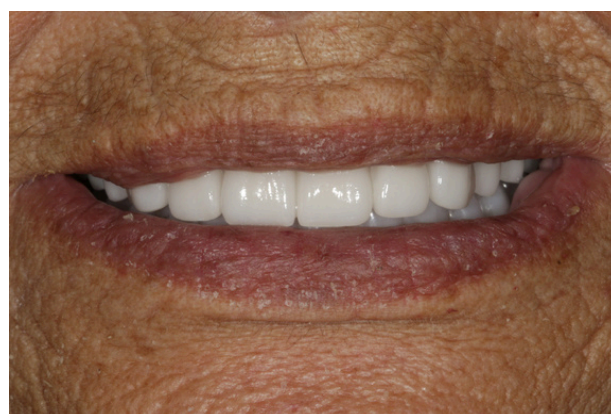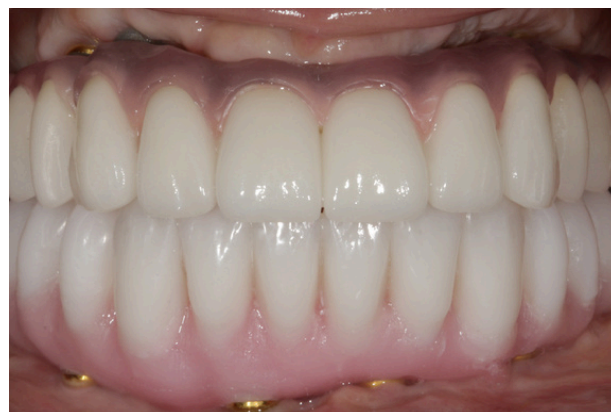**Figura 24. Prótesis de carga progresiva con la unión de los implantes distales del primer y segundo cuadrante. Estructuras mecanizadas en cad-cam terminadas en resina.**



**Figuras 25 y 26. Prótesis de carga progresiva (segundo juego de provisionales) una vez colocadas.**

Seis meses después, ya podemos cargar el último implante del maxilar superior y realizar las prótesis definitivas. El tiempo de carga progresiva ha afianzado la oseointegración y nos ha permitido crear una nueva dimensión vertical y patrón oclusal para la paciente.

Como primer paso realizamos un encerado que podamos probar en la paciente para constatar si los parámetros elegidos son los correctos o queremos realizar alguna modificación. Sobre este encerado, elaboramos para la prótesis superior una estructura fresada por cad-cam sobre la que cementamos coronas E-max para lograr mejor estética. Una vez cementadas las coronas a la estructura probamos de nuevo para confeccionar la máscara gingival de forma adecuada y ajustarnos a los tejidos blandos antes de terminar el área correspondiente a la encía con cerámica rosa (figuras 27-28).



**Figuras 27 y 28. Prueba de la estructura superior con las coronas E-max cementadas y la máscara gingival para adaptar los contornos y encerado por híbrida de resina inferior.**

Una vez probado, se termina la prótesis, esta vez con una estructura metálica para cementar coronas E-max en el arco superior y en resina en el arco inferior (figuras 29-34).

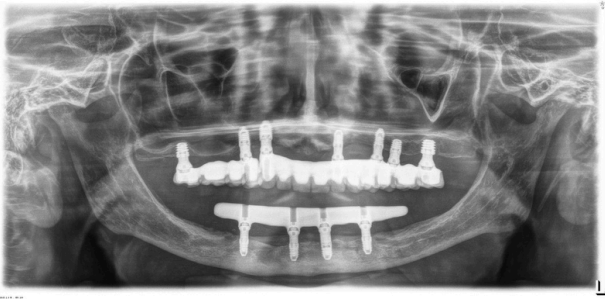
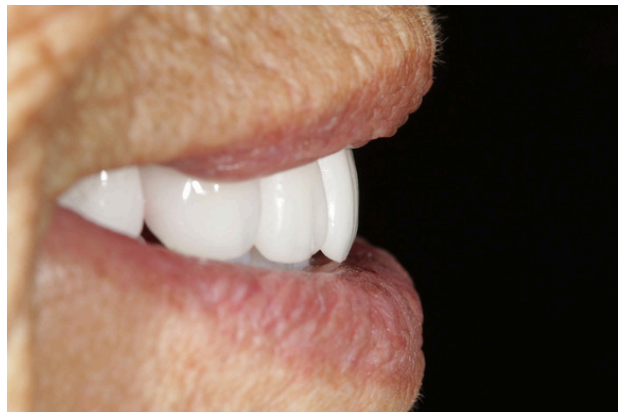
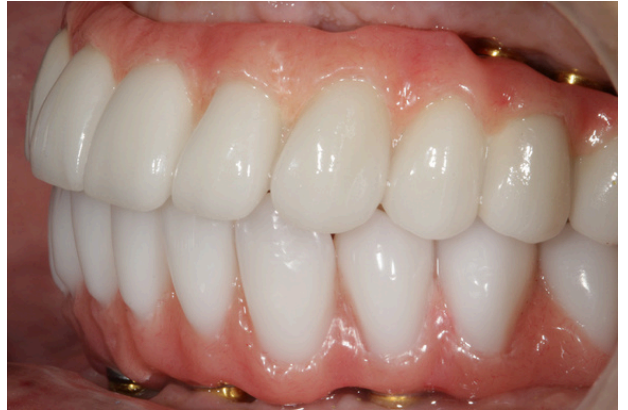
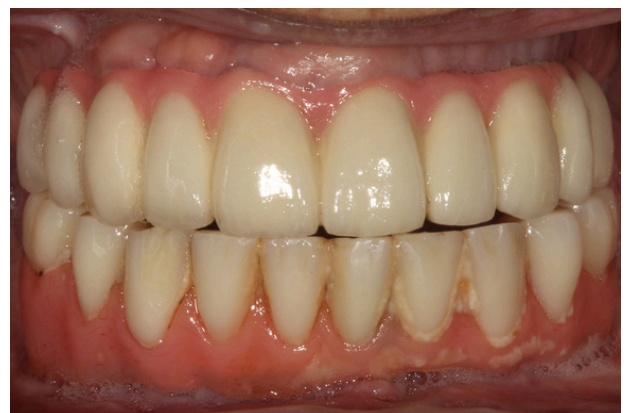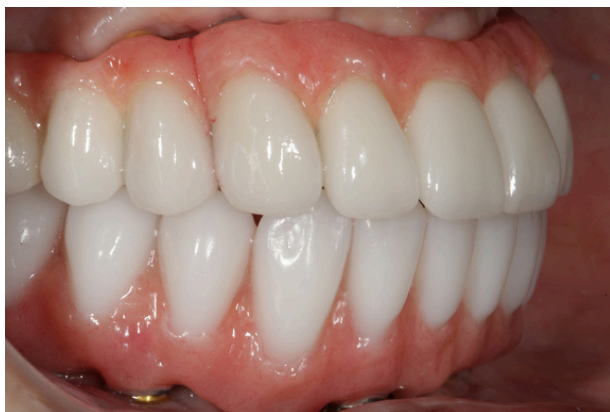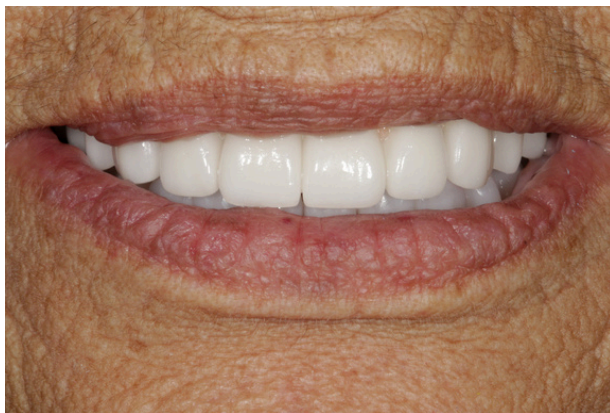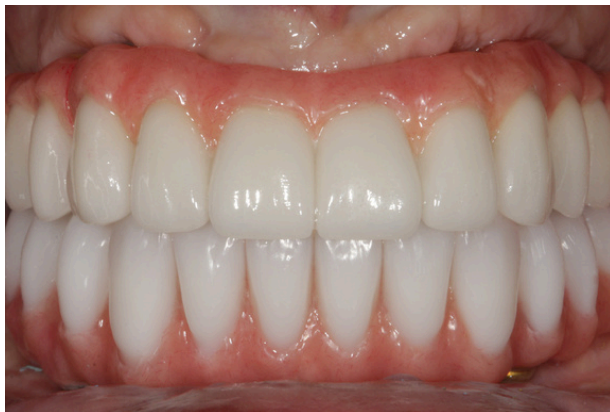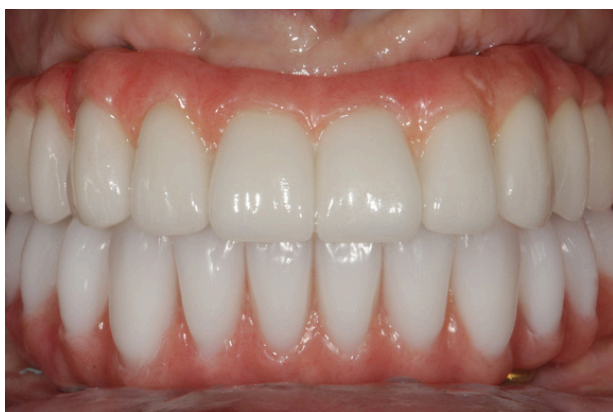Figura 29. Radiografía final del caso con la colocación de la prótesis superior e inferior.



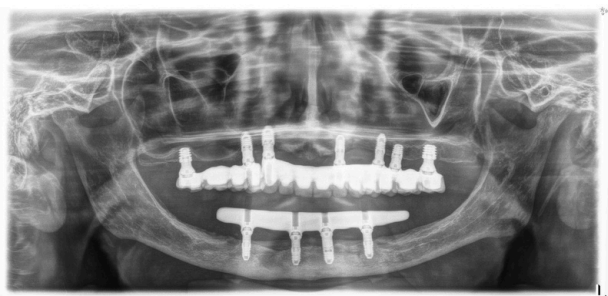
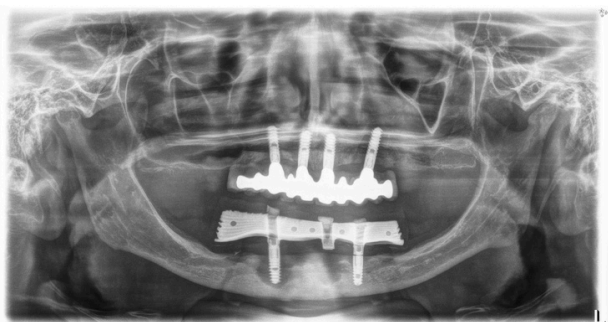
Figuras 30-34. Prótesis definitivas colocadas en la paciente. La estructura superior, más rígida, se ha dividido en el primer cuadrante para dar mayor resiliencia en la masticación. Observamos como la estética y el perfil se ha mejorado ostensiblemente.

La paciente continúa en seguimiento y tras 5 años el tratamiento continúa sin cambios, como podemos ver en las imágenes de comparativa antes y después (figuras 35-38)





**Figuras 35 y 36.** Imágenes inicial y a los cinco años de seguimiento. Podemos ver como se mantienen los tejidos blandos estables y lo más importante en salud, habiéndose eliminado las infecciones periimplantarias que existían en el inicio del tratamiento.



**Figuras 37 y 38.** Radiografía inicial y de seguimiento a los 5 años con la estabilidad de todo el tratamiento llevado a cabo, sin pérdidas óseas y con la regeneración completa de los defectos óseos iniciales.

## DISCUSIÓN

La periimplantitis se ha convertido en una patología muy frecuente que precisa tratamiento en nuestras clínicas, al igual que otras patologías que ya eran de rutina como la caries o la enfermedad periodontal. En las últimas décadas, está creciendo el número de pacientes que demandan tratamiento con implantes, pero también lo hace el número de pacientes que ya tienen una rehabilitación con implantes pero necesitan un re-tratamiento por fracaso de la misma <sup>13-15</sup>.

Por ello, nuestra planificación debe basarse en un adecuado protocolo de utilización de los recursos biológicos de forma lógica (volumen de hueso residual) y rehabilitaciones protésicas que promuevan el hermetismo y el correcto sellado prótesis implantes, donde cobran una gran importancia los elementos intermedios o transepiteliales, además de realizar prótesis que permitan que el paciente pueda realizar una correcta higiene y mantenimiento de su rehabilitación <sup>13,16-17</sup>

Cada vez es más necesario considerar y comprender cómo el proceso de restauración de implantes puede tener un impacto negativo en los tejidos periimplantarios, y cómo se puede minimizar este efecto y promover y mantener la salud periimplantaria prestando atención a los detalles durante todo el proceso. <sup>13</sup>

Se ha demostrado que determinados perfiles de emergencia y diseños protésicos son más propensos a la acumulación de placa y restos de alimentos, además, factores iatrogénicos como un mal ajuste prótesis-implante proporcionan hábitats para la acumulación de biopelículas y, por lo tanto, son factores documentados para el desarrollo de complicaciones biológicas, como se ha confirmado recientemente en un estudio poblacional de gran tamaño elaborado por Kordbacheh y cols<sup>18</sup>.

Nuestro grupo de estudio elaboró un protocolo de tratamiento por el cual cuando una periimplantitis se encuentra instaurada y existen defectos óseos circunferenciales con colonización de la superficie del titanio expuesta al medio oral, como este caso que hemos mostrado, el tratamiento más predecible para el paciente es la extracción del implante y colocación de uno nuevo, en muchos casos en el mismo acto quirúrgico<sup>7,19-20</sup>.

Esto reduce drásticamente la pérdida ósea y nos coloca en un mejor punto de partida a la hora de iniciar el retratamiento. La utilización de métodos para la explantación atraumática como el kit de extracción de implantes (KEXIM-Biotechnology institute)<sup>7,19-20</sup>, nos permite realizar estos tratamientos de forma sencilla y conservadora, por lo que no dejar que las pérdidas óseas avancen, hasta límites peligrosos, como el de este caso donde la mandíbula podría haberse fracturado no tiene sentido bajo nuestro punto de vista. Al margen de que las infecciones crónicas que producen este tipo de problemas son una fuente de bacterias que pueden diseminarse a través de la sangre y generar problemas a distancia, sobre todo en pacientes de edad avanzada y polimedicaos como son muchos de los implantes que optan a tratamiento de rehabilitación total con implantes hoy en día<sup>21-23</sup>.

Tener opciones de re-tratamiento, como los implantes cortos y estrechos empleados en este caso clínico asociado a diferentes procedimientos mínimamente invasivos como la elevación transcresal, nos permite poder tratar los casos con mayor facilidad que si se necesitase una regeneración previa<sup>24,25</sup>. Al mismo tiempo, el paciente puede disfrutar en todo momento de prótesis fija, lo que hace que, desde el punto de vista de la atención percibida, sea menos traumático para él, abordar un recambio completo de la rehabilitación<sup>26</sup>. Un hecho que consideramos importante y por ello queremos remarcar es el uso de las prótesis de carga progresiva. Esto también ayuda a que los implantes tengan un mejor pronóstico al generarse estímulos beneficiosos para la oseointegración, sobre todo en casos con atrofas severas como este caso, y nos permiten ir confeccionando nuevos patrones oclusales con tiempo y adaptación de la musculatura del paciente.<sup>27-28</sup>

## CONCLUSIONES

La periimplantitis es una patología que cada vez más debemos enfrentar en la clínica dental. Poder tener opciones para revertir la integración de estos implantes y al mismo tiempo construir una nueva rehabilitación marca la diferencia al enfrentarnos a estas situaciones.



## REFERENCIAS BIBLIOGRÁFICAS

1. Smeets R, Henningsen A, Jung O, Heiland M, Hammächer C, Stein JM. Definition, etiology, prevention and treatment of peri-implantitis--a review. *Head Face Med.* 2014 Sep 3;10:34.
2. Khammissa RAG, Feller L, Meyerov R, Lemmer J. Peri-implant mucositis and peri-implantitis: clinical and histopathological characteristics and treatment. *SADJ.* 2012;67(122):124-126.
3. Mombelli A, Muller N, Cionca N. The epidemiology of peri-implantitis. *Clin Oral Implants Res.* 2012;23(Suppl 6):67-76.
4. Atieh MA, Alsabeeha NHM, Faggion CM, Duncan WJ. The frequency of peri-implant diseases: a systematic review and meta-analysis. *J Periodontol.* 2012;84:586-598.
5. Zitzmann NU, Berglundh T. Definition and prevalence of peri-implant diseases. *J Clin Periodontol.* 2008;35:286-291.
6. Lindhe J, Meyle J. Peri-implant diseases: consensus report of the sixth european workshop on periodontology. *J Clin Periodontol.* 2008;35:282-285.
7. Anitua E. A New Approach for Treating Peri-Implantitis: Reversibility of Osseointegration. *Dent Today.* 2016 Feb;35(2):130-1.
8. Anitua E. Implant Dentistry from One-Way Direction to the Reversibility of the Osseointegration. *Eur J Dent.* 2022 May;16(2):464.
9. Monje A, Pons R, Insua A, Nart J, Wang HL, Schwarz F. Morphology and severity of peri-implantitis bone defects. *Clin Implant Dent Relat Res.* 2019 Aug;21(4):635-643.
10. Anitua E, Larrazabal Saez de Ibarra N, Morales Martín I, Saracho Rotaache L. Influence of Dental Implant Diameter and Bone Quality on the Biomechanics of Single-Crown Restoration. A Finite Element Analysis. *Dent J (Basel).* 2021 Sep 6;9(9):103.
11. Anitua E, Larrazabal Saez de Ibarra N, Saracho Rotaache L. Implant-Supported Prosthesis in the Edentulous Mandible: Biomechanical Analysis of Different Implant Configurations via Finite Element Analysis. *Dent J (Basel).* 2022 Dec 23;11(1):4.
12. Anitua E, Larrazabal Saez de Ibarra N, Morales Martín I, Saracho Rotaache L. Influence of Implant Tilting and Length on the Biomechanics of Single-Tooth Restoration: A Finite Element Analysis in Atrophic Mandible. *Dent J (Basel).* 2022 May 6;10(5):77.
13. Rocuzzo A, Imber JC, Salvi GE, Rocuzzo M. Peri-implantitis as the consequence of errors in implant therapy. *Periodontol 2000.* 2023 Jun;92(1):350-361.
14. Duong HY, Rocuzzo A, Stahli A, Salvi GE, Lang NP, Sculean A. Oral health-related quality of life of patients rehabilitated with fixed and removable implant-supported dental prostheses. *Periodontol 2000.* 2022;88(1):201-237.
15. Derks J, Schaller D, Hakansson J, Wennstrom JL, Tomasi C, Berglundh T. Effectiveness of implant therapy analyzed in a Swedish population: prevalence of peri-implantitis. *J Dent Res.* 2016;95(1):43-49.

16. Dawood A, Marti BM, Tanner S. Peri-implantitis and the prosthodontist. *Br Dent J.* 2017;223(5):325-332.
17. Katafuchi M, Weinstein BF, Leroux BG, Chen YW, Daubert DM. Restoration contour is a risk indicator for peri-implantitis: a cross-sectional radiographic analysis. *J Clin Periodontol.* 2018;45(2):225-232.
18. Kordbacheh Changi K, Finkelstein J, Papapanou PN. Peri-implantitis prevalence, incidence rate, and risk factors: a study of electronic health records at a U.S. dental school. *Clin Oral Implants Res.* 2019;30(4):306-314.
19. Anitua E, Fernandez-de-Retana S, Alkhraisat MH. Performance of the counter-torque technique in the explantation of nonmobile dental implants. *Int J Implant Dent.* 2020 Jan 9;6(1):1.
20. Anitua E. A New Approach for Treating Peri-Implantitis: Reversibility of Osseointegration. *Dent Today.* 2016 Feb;35(2):130-1.
21. Wang IC, Sugai JV, Majzoub J, Johnston J, Giannobile WV, Wang HL. Pro-inflammatory profiles in cardiovascular disease patients with peri-implantitis. *J Periodontol.* 2022 Jun;93(6):824-836.
22. Assery NM, Jurado CA, Assery MK, Afrashtehfar KI. Peri-implantitis and systemic inflammation: A critical update. *Saudi Dent J.* 2023 Jul;35(5):443-450.
23. Chu D, Wang R, Fan Z. Association between Cardiovascular Diseases and Peri-Implantitis: A Systematic Review and Meta-Analysis. *Rev Cardiovasc Med.* 2023 Jul 13;24(7):200.
24. Kovacic I, Persic S, Kranjic J, Lesic N, Celebic A. Rehabilitation of an Extremely Resorbed Edentulous Mandible by Short and Narrow Dental Implants. *Case Rep Dent.* 2018 Dec 20;2018:7597851.
25. Antiu E, Escuer V, Alkhraisat MH. Short Narrow Dental Implants versus Long Narrow Dental Implants in Fixed Prosthesis: A Prospective Clinical Study. *Dent J (Basel).* 2022 Mar 4;10(3):39.
26. Gargallo-Albiol J, Tavelli L, Barootchi S, Monje A, Wang HL. Clinical sequelae and patients' perception of dental implant removal: A cross-sectional study. *J Periodontol.* 2021 Jun;92(6):823-832.
27. Brunski JB. Biomechanical factors affecting the bone-dental implant interface. *Clin Mater.* 1992;10(3):153-201.
28. Podaropoulos L, Veis AA, Trisi P, Papadimitriou S, Alexandridis C, Kalyvas D. Bone reactions around dental implants subjected to progressive static load: an experimental study in dogs. *Clin Oral Implants Res.* 2016 Jul;27(7):910-7.

## **EFFECTO DEL USO DE ANTIBIÓTICOS SISTÉMICOS EN EL ÉXITO DE LA REIMPLANTACIÓN DE UN DIENTE AVULSIONADO.**

**Cortés Eslava D.<sup>1</sup>, Fernández Figares Conde I.<sup>1</sup>, Torres Lagares D<sup>1</sup>, Gutiérrez Pérez JL<sup>2</sup>.**

<sup>1</sup> Máster Cirugía Bucal Universidad de Sevilla.

<sup>2</sup> UGC Cirugía Oral y Maxilofacial. Hospital Universitario Virgen del Rocío de Sevilla.

### **RESUMEN**

#### **INTRODUCCIÓN**

La avulsión dental de dientes permanentes supone el 0,5-16% de todas las lesiones dentales. Numerosos estudios han demostrado que es una de las lesiones dentales más graves, y que el pronóstico depende en su gran medida de las acciones tomadas en el momento del accidente. En la mayoría de los casos, la reimplantación es el tratamiento de elección. Un estudio reciente ha demostrado que los dientes reimplantados tienen mayor probabilidad de supervivencia a largo plazo tras seguir las pautas de tratamiento propuestas por la Asociación internacional de traumatología dental. En este término, no hay consenso sobre el valor añadido de la administración de antibióticos sistémicos en la reimplantación de dientes avulsionados.

#### **OBJETIVO**

Evaluar la eficacia del uso de la administración de antibióticos de manera sistémica en el éxito de la reimplantación dental.

#### **MATERIAL Y MÉTODOS**

Se realizó una búsqueda bibliográfica con las palabras claves "tooth Avulsion", "tooth avulsion therapy", "Tooth Replantation", "Tooth Replantation AND antibiotics therapy".

#### **RESULTADOS**

se obtuvieron un total de 100 artículos, de los cuales tras aplicarlos criterios de inclusión y exclusión se utilizaron un total de 4 artículos.

#### **CONCLUSIONES**

El uso de antibióticos tras la reimplantación de dientes avulsionados muestra un efecto positivo en la curación del ligamento periodontal al reducir la inflamación y la infección. Sin embargo, su administración debe ser considerada en el contexto clínico individual, evaluando riesgos y beneficios, y complementada con otras estrategias como el manejo adecuado del medio de almacenamiento y técnicas regenerativas avanzadas. Más investigaciones, idealmente mediante ensayos clínicos controlados, son necesarios para estandarizar protocolos y optimizar los resultados clínicos.

## INTRODUCCIÓN

La avulsión dental de dientes permanentes supone el 0,5-16% de todas las lesiones dentales<sup>1</sup>. Numerosos estudios han demostrado que es una de las lesiones dentales más graves, y que el pronóstico depende en su gran medida de las acciones tomadas en el momento del accidente<sup>1-4</sup>. En la mayoría de los casos, la reimplantación es el tratamiento de elección, pero no siempre se puede llevar a cabo, dado que existen situaciones individuales donde la reimplantación no está indicada. Sin embargo, debe tenerse en cuenta que la decisión de no reimplantar un diente es irreversible. Un estudio reciente ha demostrado que los dientes reimplantados tienen mayor probabilidad de supervivencia a largo plazo tras seguir las pautas de tratamiento propuestas por la Asociación internacional de traumatología dental.<sup>5</sup>

En la mayoría de las circunstancias, el diente avulsionado debe reimplantarse lo más rápido posible, idealmente dentro del margen de los primeros 60 minutos, cuando esto no puede hacerse en el lugar del accidente debe almacenarse en un medio acuoso como la leche<sup>6</sup>. La tasa de supervivencia después de 1 año de la reimplantación es superiores al 90%,<sup>7</sup> pero este porcentaje va disminuyendo considerablemente a lo largo del tiempo, por lo que no se considera un tratamiento definitivo, pero sí temporal, sobre todo en la infancia hasta que se pueda reemplazar este por un implante osteointegrado en la edad adulta.<sup>8,9</sup>

Uno de los factores más importantes para el éxito en la reimplantación de un diente avulsionado es la "curación periodontal".<sup>8</sup> En esta curación influyen varios factores como el periodo de tiempo que ha estado fuera del alveolo, el medio de almacenamiento, la madurez del diente, la contaminación y el momento de la extirpación de la pulpa. Las células del ligamento periodontal dañado ya no actúan como barrera entre el tejido duro dental y el hueso adyacente, por lo que la raíz queda expuesta a las células clásticas.<sup>10</sup>

En consecuencia, estas células y la estructura de la raíz se ven involucradas en procesos de remodelación ósea produciéndose la anquilosis del diente. Además, aparecen bacterias y endotoxinas alrededor del conducto radicular, lo que puede exacerbar la inflamación existente, induciendo a una reabsorción inflamatoria, que, a su vez, puede reforzar el proceso de reabsorción de la raíz. La reabsorción inflamatoria externa debe tratarse con un tratamiento endodóntico adecuado.<sup>11</sup>

El segundo factor que se debe tener en cuenta para supervivencia de los dientes inmaduros reimplantados es la curación pulpar.<sup>12</sup> La revascularización pulpar permite la estimulación del desarrollo apical y la maduración radicular, para que esto suceda la pulpa debe estar libre de bacterias.

En este término, no hay consenso sobre el valor añadido de la administración de antibióticos sistémicos en la reimplantación de dientes avulsionados. La AIDT y la Asociación Americana de Odontología pediátrica recomiendan la administración de antibióticos sistémicos<sup>12,13</sup>

sin embargo, una revisión sistemática de la literatura publicada por Hickfuss S y cols.<sup>14</sup> afirmó que no había evidencia concluyente sobre la relación entre la administración de antibióticos sistémicos y una mayor probabilidad de curación periodontal. La presente revisión bibliográfica tiene como objetivo evaluar la efectividad clínica de la administración de antibióticos sistémicos en la reimplantación de dientes permanentes avulsionados, dado que en esta era en la que se aboga por el uso prudente de los antibióticos, debe haber un beneficio añadido claro por el uso de estos agentes.

## OBJETIVO

El objetivo de esta revisión bibliográfica fue evaluar la eficacia del uso de la administración de antibióticos de manera sistémica en el éxito de la reimplantación dental.

## MATERIAL Y MÉTODO

Se ha llevado a cabo una búsqueda bibliográfica en la base de datos Pubmed de Medline, utilizando las palabras claves "tooth Avulsion", "tooth avulsión therapy", "Tooth Replantation", "Tooth Replantation AND antibiotics therapy". Se obtuvieron un total de 100 artículos. Entre los criterios de inclusión destacaron los siguientes:

- Artículos publicados en los últimos 10 años.
- Estudios realizados en animales y humanos
- Artículos a texto completo.

Entre los criterios de exclusión:

- Artículos publicados hace más de 10 años.
- Artículos no focalizados en el objetivo del trabajo

Tras aplicar los criterios de inclusión y de exclusión, se obtuvieron un total de 4 artículos (Figura 1).

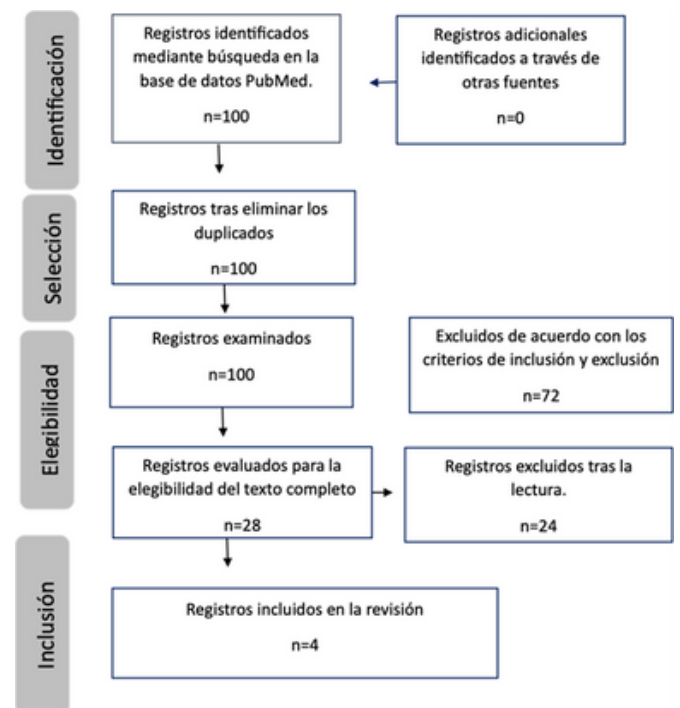


Figura 1. Diagrama de flujo.

## RESULTADOS

A continuación, desglosamos los artículos más relevantes obtenidos de la búsqueda en la siguiente tabla de resultados (Tabla 1).

Autor Año	Tipo de estudio	Tamaño de la muestra	Uso de antibiótico	Resultados	Conclusiones
Wang y cols. 2019 (15)	Estudio de cohorte retrospectivo	n = 157 niños con 196 dientes reimplantados	AB sistémico: n = 97 Sin AB: n = 99	La incidencia de reabsorción radicular de los dientes con un tiempo extra alveolar superior a 30 minutos fue mayor que la de los dientes con un tiempo inferior a 30 minutos (P = 0,010).	El hallazgo principal de este estudio fue que un período no fisiológico de <30 minutos fue crítico para la viabilidad de las células del PDL. Los dientes almacenados en un medio no fisiológico durante <30 minutos y luego transferidos a un medio fisiológico tuvieron un pronóstico similar al de los dientes almacenados en un medio fisiológico. Los dientes inmaduros avulsionados tuvieron tasas de supervivencia más bajas que los dientes maduros. El tratamiento antibiótico no influyó en la supervivencia de ningún grupo.
Melo, M y cols. 2016(16)	Estudio de casos y controles	N= 90 ratas	N= 30 Amoxicilina N= 30 tetraciclinas N= 30 control	Independientemente del período de evaluación, el tejido conectivo subyacente a la inserción epitelial y al ligamento periodontal mostraron una diferencia estadísticamente significativa con respecto al infiltrado inflamatorio agudo, que fue más intenso en el grupo de control seguido por el grupo de tetraciclina.	Estos resultados apuntan al hecho de que la terapia antibiótica sistémica (SAT) en la reimplantación dental inmediata es beneficiosa para la reparación del ligamento pulpar y periodontal y que la amoxicilina es una excelente opción.
Autor Año	Tipo de estudio	Tamaño de la muestra	Uso de antibiótico	Resultados	Conclusiones
Emna Hido ussi Sakly 2021(18)	Caso clínico	N1	No se usó terapia antibiótica	Se realizó terapia endodóntica. Se realizaron exámenes de seguimiento clínicos y radiográficos a intervalos de 6 meses durante dos años. La evaluación reveló la ausencia de enfermedad pulpar y periapical y la restauración de los incisivos maxilares a un estado de salud y función normal	Un diagnóstico correcto seguido de la reposición del diente en su posición inicial es fundamental para la curación del periodonto. En el caso de dientes permanentes con ápices cerrados, el tratamiento endodóntico preventivo mediante un apósito de hidróxido de calcio resultó una alternativa positiva. Este caso reportado podría considerarse un éxito porque ambos dientes se conservaron durante 2 años sin ningún síntoma, con una retención y función perfectas.
Bastos y cols. 2016 (21)	Estudio de cohorte retrospectivo	n = 165 pacientes; para 78 dientes se registró el uso de AB	AB sistémico n =25 No AB: n = 53	El uso de terapia antibiótica sistémica no tuvo efecto sobre la aparición y la gravedad de la reabsorción radicular externa en dientes maduros.	El riesgo de que los dientes maduros desarrollen una reabsorción radicular externa grave antes del inicio del tratamiento endodóntico se vio afectado directamente por el momento de la pulpectomía y fue inversamente proporcional a la edad, sin influir el uso de antibióticos sistémicos.

Tabla 1. Tabla de resultados.

## DISCUSIÓN

En los 4 artículos presentados en los resultados (Tabla1) no se observó una relación significativamente positiva entre la administración de antibióticos sistémicos por un lado y la supervivencia, curación periodontal o regeneración pulpar.

Wang y cols.<sup>15</sup> en 2019 concluyen que la supervivencia está relacionada entre el tiempo de reimplantación, el cual este disminuye la supervivencia pasados los primeros 30 minutos y el inicio de la terapia endodóntica, la cual debe realizarse dentro de los 10 - 14 días tras la reimplantación. Tanto la administración de antibióticos de manera sistémica como el tratamiento endodóntico tienen como objetivo eliminar la infección, y, por lo tanto, modificar la gravedad de la reabsorción inflamatoria radicular, habría sido conveniente evaluar los resultados de forma selectiva entre dientes con y sin tratamiento endodóntico, sin embargo, no suficientes detalles en los estudios para realizar este análisis.

Por otro lado Malo y cols.<sup>16</sup> en 2016 realizaron un estudio con 90 ratas con el objetivo de evaluar la influencia de la administración sistémica de antibióticos (amoxicilina y tetraciclina) en las diferentes fases del proceso de reparación (7, 15, 30 días) en la reimplantación dental inmediata en ratas, concluyendo que, los resultados obtenidos apuntan a que la terapia antibiótica sistémica (SAT) en la reimplantación dental inmediata es beneficiosa para la reparación del ligamento pulpar y periodontal y que la amoxicilina es una excelente opción.

Sin embargo, no se tuvo en cuenta el tratamiento endodóntico. Una revisión de la literatura sobre el uso de SAT para casos de reimplantación de dientes confirmó los puntos de vista divergentes y la dificultad de afirmar si existe una necesidad real de prescribir antibióticos a pacientes sometidos a reimplantación.<sup>17</sup>

En contraste con la investigación de laboratorio, los estudios clínicos que asociaron la SAT con la reimplantación de dientes permanentes humanos no informaron una correlación significativa con la curación del PDL y la disminución de la reabsorción radicular.

Estudios experimentales en modelos animales y humanos han evidenciado que la administración sistémica de antibióticos reduce significativamente la incidencia de reabsorción radicular inflamatoria y favorece la regeneración del LP.<sup>18</sup> Un metaanálisis realizado por Trope y Friedman en 1992 demostró que el tratamiento con antibióticos, en particular tetraciclinas, mejora los resultados clínicos cuando se combina con técnicas de manejo adecuadas, como el almacenamiento del diente en soluciones fisiológicas y un correcto tratamiento endodóntico.<sup>19</sup>

No obstante, es importante señalar que la administración indiscriminada de antibióticos podría contribuir al desarrollo de resistencia antimicrobiana, lo que limita su aplicabilidad en protocolos estandarizados. En este sentido, se han explorado alternativas como la aplicación tópica de agentes antimicrobianos directamente sobre la superficie radicular o el uso de sustancias bioactivas que promueven la regeneración tisular sin depender exclusivamente de antibióticos.<sup>20</sup>

Aunque el uso de antibióticos parece ser beneficioso en muchos casos, su eficacia está influenciada por múltiples factores clínicos.<sup>7</sup> Por ejemplo, en dientes con un tiempo extraoral prolongado (>60 minutos), el pronóstico a largo plazo sigue siendo incierto incluso con el uso de antibióticos, ya que el daño irreversible al LP puede llevar a complicaciones como la reabsorción externa.<sup>15,17</sup>

Además, la heterogeneidad en los protocolos de estudio dificulta la comparación directa de resultados. Diferencias en las dosis, rutas de administración y tipos de antibióticos utilizados han generado resistencia.

## CONCLUSIONES

El uso de antibióticos tras la reimplantación de dientes avulsionados muestra un efecto positivo en la curación del ligamento periodontal al reducir la inflamación y la infección. Sin embargo, su administración debe ser considerada en el contexto clínico individual, evaluando riesgos y beneficios, y complementada con otras estrategias como el manejo adecuado del medio de almacenamiento y técnicas regenerativas avanzadas. Más investigaciones, idealmente mediante ensayos clínicos controlados, son necesarios para estandarizar protocolos y optimizar los resultados clínicos.

## BIBLIOGRAFÍA

- 1 Di Angelis AJ, Andreasen JO, Ebeleseder KA, Kenny DJ, Trope M, Sigurdsson A, et al. International Association of Dental Traumatology guidelines for the management of traumatic dental injuries: 1. Fractures and luxations of permanent teeth. *Dental Traumatology*. 2012 Feb 9;28(1):2-12.
- 2 Kargul B, Welbury R. An audit of the time to initial treatment in avulsion injuries. *Dental Traumatology*. 2009 Feb 21;25(1):123-5.
- 3 Bastos JV, Ilma de Souza Côrtes M, Andrade Goulart EM, Colosimo EA, Gomez RS, Dutra WO. Age and Timing of Pulp Extirpation as Major Factors Associated with Inflammatory Root Resorption in Replanted Permanent Teeth. *J Endod*. 2014 Mar;40(3):366-71.
- 4 Day PF, Duggal M, Nazzal H. Interventions for treating traumatised permanent front teeth: avulsed (knocked out) and replanted. *Cochrane Database of Systematic Reviews*. 2019 Feb 5;2019(2).
- 5 Wang G, Wang C, Qin M. A retrospective study of survival of 196 replanted permanent teeth in children. *Dental Traumatology*. 2019 Oct 29;35(4-5):251-8.
- 6 Udoe CI, Jafarzadeh H, Abbott P V. Transport media for avulsed teeth: A review. *Australian Endodontic Journal*. 2012 Dec;38(3):129-36.



7. Werder P, von Arx T, Chappuis V. Treatment outcome of 42 replanted permanent incisors with a median follow-up of 2.8 years. *Schweiz Monatsschr Zahnmed.* 2011;121(4):312-20.
8. Müller DD, Bissinger R, Reymus M, Bücher K, Hickel R, Kühnisch J. Survival and complication analyses of avulsed and replanted permanent teeth. *Sci Rep.* 2020 Feb 18;10(1):2841.
9. Hariri R, Alzoubi EM. Autotransplantation in combination with orthodontic treatment. *J Orthod Sci.* 2019;8(1):11.
10. Abbott P. Prevention and management of external inflammatory resorption following trauma to teeth. *Aust Dent J.* 2016 Mar 29;61(S1):82-94.
11. Araújo PR de S, Silva LB, Neto AP dos S, Almeida de Arruda JA, Álvares PR, Sobral APV, et al. Pulp Revascularization: A Literature Review. *Open Dent J.* 2017 Jan 31;10(1):48-56.
12. Fouad AF, Abbott P V., Tsilingaridis G, Cohenca N, Lauridsen E, Bourguignon C, et al. International Association of Dental Traumatology guidelines for the management of traumatic dental injuries: 2. Avulsion of permanent teeth. *Dental Traumatology.* 2020 Aug 13;36(4):331-42.
13. American Academy of Pediatric Dentistry. American Academy of Pediatric Dentistry. The Reference Manual of Pediatric Dentistry. Chicago, Ill. American Academy of Pediatric Dentistry. 2021;461-4.
14. Hinckfuss SE, Messer LB. An evidence-based assessment of the clinical guidelines for replanted avulsed teeth. Part II: prescription of systemic antibiotics. *Dental Traumatology.* 2009 Apr 6;25(2):158-64.
15. Wang G, Wang C, Qin M. A retrospective study of survival of 196 replanted permanent teeth in children. *Dental Traumatology.* 2019 Oct 29;35(4-5):251-8.
16. Melo ME, Silva CA, de Souza Gomes WD, da Silva VF, Brandini DA, Poi WR, et al. Immediate tooth replantation in rats: effect of systemic antibiotic therapy with amoxicillin and tetracycline. *Clin Oral Investig.* 2016 Apr 24;20(3):523-32.
17. Hinckfuss SE, Messer LB. An evidence-based assessment of the clinical guidelines for replanted avulsed teeth. Part II: prescription of systemic antibiotics. *Dental Traumatology.* 2009 Apr 6;25(2):158-64.
18. Sakly EH. Management of extrusive luxation of upper incisors in young permanent teeth: A case report. *Pan African Medical Journal.* 2021 Sep 1;40.
19. Trope M, Friedman S. Periodontal healing of replanted dog teeth stored in Viaspan, milk and Hank's balanced salt solution. *Dental Traumatology.* 1992 Oct 27;8(5):183-8.
20. John Wiley & Sons. Andreasen JO, Andreasen FM, Andersson L, editores. Libro de texto y atlas en color sobre lesiones traumáticas en los dientes. 2018;
21. Bastos JV, Ilma de Souza Côrtes M, Andrade Goulart EM, Colosimo EA, Gomez RS, Dutra WO. Age and Timing of Pulp Extirpation as Major Factors Associated with Inflammatory Root Resorption in Replanted Permanent Teeth. *J Endod.* 2014 Mar;40(3):366-71.

# ¡DESCUBRE LA COMPLETA GAMA RESTAURADORA DE NORMON!


Paso 1:



NiTIn y STRATA G  
Sistema de matrices seccionales

powered by **Garrison**  
Dental Solutions

Paso 5:



**Normofi II nanoceram**

Composite estético fotopolimerizable de baja contracción con tecnología de nanorrelleno

**Normofi II nanoceram flow**

Composite fluido fotopolimerizable con tecnología de nanorrelleno

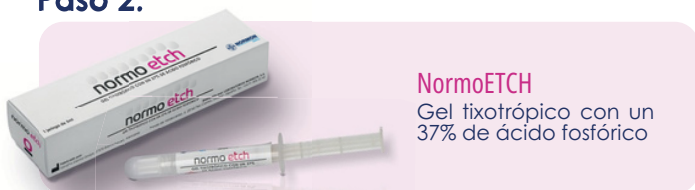**Normofi II nanoceram BULK**

Composite bulk fluido para cavidades de hasta 4mm

**Normofi II nanoceram one**

Composite mimetizable con todos los tonos naturales


Paso 2:



**NormoETCH**

Gel fixotrópico con un 37% de ácido fosfórico

Paso 3:



**Normobond XSE**

Adhesivo universal

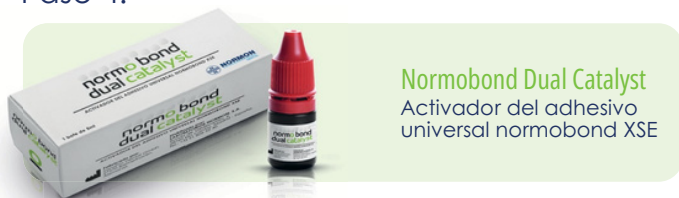Paso 6:



**NORMOLED**

Lámpara de polimerización dental led

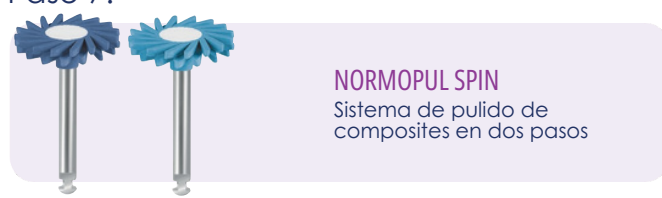
Paso 4:



**Normobond Dual Catalyst**

Activador del adhesivo universal normobond XSE

Paso 7:



**NORMOPUL SPIN**

Sistema de pulido de composites en dos pasos

CONSULTA A TU DELEGADO COMERCIAL

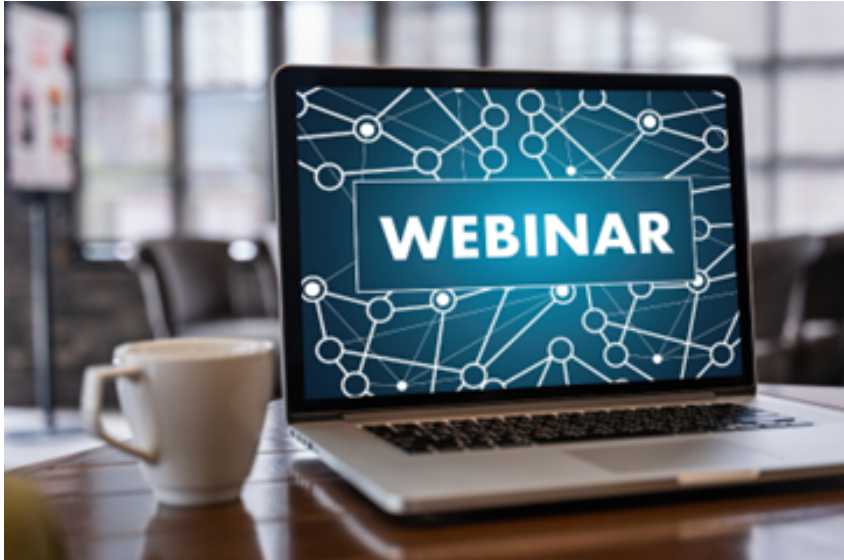Material dirigido a profesionales sanitarios. Estos productos sanitarios pueden tener contraindicaciones y/o efectos adversos. Lea detenidamente las instrucciones de uso antes de su utilización. De conformidad con la legislación vigente de productos sanitarios. Copyright 2024 Laboratorios Normon S.A. Todos los derechos reservados.

95-PS-PF-REST-07.2024.1.2



**NORMON**

### · Clausura de los “Webinars SECIB 2024”: nueve sesiones de alto nivel científico y gran participación



La Sociedad Española de Cirugía Bucal (SECIB) clausuró el pasado 10 de diciembre los “Webinars SECIB 2024”, un ciclo de ponencias digitales que ha destacado tanto por su alta tasa de participación como por su elevado nivel científico. En total se han desarrollado nueve encuentros formativos, con una media por sesión de 110 inscritos y 90 minutos de duración.

Los webinars, que han tenido periodicidad mensual -excepto en los meses de verano-, tienen la finalidad de facilitar a los cirujanos bucales el acceso a conocimientos y herramientas que les permitan seguir avanzando en su formación y competencias. En palabras de la Dra. Agurne Uribarri, presidenta de SECIB, “representan una valiosa oportunidad para mantenerse actualizado en diversas áreas de interés dentro de la Cirugía Bucal y responden al compromiso de SECIB con la formación continua y la promoción del intercambio de conocimientos entre profesionales”.

Un programa científico de lo más variado.

Los temas que se han abordado este año en el ciclo de webinars han sido comunicaciones bucosinusales con Rogelio Álvarez Marín; perspectivas actuales sobre la osteonecrosis inducida por fármacos con Leticia Bagán y Mario Pérez Sayans; regeneración ósea customizada con mallas de titanio CAD-CAM con Gian Maria Ragucci; materiales en estética con Miguel Arroyo; manejo de grandes atrofias en el sector estético con David Saura; prevención de la periimplantitis desde la rehabilitación protésica con Asier Eguía; controversias en cirugía mucogingival con Santi Carreras; implementación de la cirugía guiada con Albert Barroso y avances en implantes subperiósticos customizados con Fedra Coraspe.

Tras las ponencias, los participantes han tenido la oportunidad de plantear preguntas y debatir con los expertos, generando así un clima de intercambio y participación muy positivo. Los moderadores de las distintas sesiones han sido Maribel González, Agurne Uribarri, Berta García, Andoni de Juan, Daniel Torres y Alba Sánchez.

## · Entrevista Dra. Agurne Uribarri



Con ilusión, motivación y responsabilidad. Así afronta la Dra. Agurne Uribarri la presidencia de SECIB para los próximos tres años. Una etapa para la que se plantea un objetivo fundamental: fomentar la formación continuada entre sus asociados a través de un calendario formativo atractivo y adaptado a las necesidades de cada uno de ellos.

**– En primer lugar, enhorabuena por su reciente nombramiento como presidenta de la Sociedad Española de Cirugía Bucal (SECIB). ¿Cómo acepta este nuevo reto profesional al frente de una organización odontológica tan destacada?**

Muchas gracias. Lo asumo con muchísima ilusión, con gran motivación y, sobre todo, con una inmensa responsabilidad en dos aspectos. El primero, de cara al socio, como integrante principal de esta Sociedad y a quien irá dirigida la mayor parte de las actividades y actuaciones de SECIB durante los próximos tres años. El segundo, de cara a dirigir a todo un equipo de profesionales que, junto a esta Junta, contribuirán a llevar a cabo los objetivos inicialmente marcados.

**– ¿Desde cuándo lleva vinculada a SECIB? ¿Y qué le han permitido aprender los diferentes grupos de trabajo en los que ha estado integrada dentro de la Sociedad para enfrentar esta nueva etapa?**

Soy socia de SECIB desde sus inicios en el año 1995 y he formado parte de dos juntas: como vocal en el periodo 2009-2012 y 2015-2018 y como vicepresidenta con la junta saliente (2021- 2024). He formado parte también del comité científico durante varios años, además de presidir el comité organizador del congreso anual de SECIB en Bilbao en 2015. Cada una de esas etapas ha sido muy didáctica para poder conocer y entender el funcionamiento de una sociedad científica, su organización y su gestión. He podido percibir que en su funcionamiento existen, por un lado, elementos puramente científicos; y, por otro, los que se derivan exclusivamente de la gestión. Ambos deben ir de la mano para poder cumplir los objetivos marcados.

**– ¿Cómo es el equipo que la acompaña en esta andadura?**

SECIB tiene la suerte de contar entre sus socios con grandes clínicos, grandes investigadores y grandes docentes; además de un sector joven que empuja fuerte hacia el desarrollo de las nuevas tecnologías en dichos campos. Todos ellos muy comprometidos con esta Sociedad. Por eso no ha sido complicado crear un equipo multidisciplinar integrado por personas especializadas y experimentadas en las distintas áreas a desarrollar como Rui Figueiredo, que ocupa el cargo de vicepresidente; José López Vicente, como tesorero; Eneritz Bilbao, como secretaria; e Isabel Leco, María Elena Lucerón y María Baus, como vocales, quienes dirigirán, además, un equipo de trabajo funcional encaminado a cumplir los objetivos y líneas estratégicas marcadas para los tres próximos años. «SECIB contribuirá a aumentar la calidad asistencial en el servicio público, a la vez que aumentará la visibilidad de nuestra especialidad, la Cirugía Bucal»

**– En esta etapa, la Comisión Científica de SECIB tendrá un papel protagonista. ¿Quién la conforma y qué actividades desarrollará este grupo de trabajo?**

La Comisión Científica la forma un grupo de profesionales jóvenes, llenos de energía y conocimiento de lo que es la docencia, la investigación y la clínica. Ellos se encargarán de aportar su experiencia y su visión científica para garantizar la excelencia y la calidad de nuestras actividades formativas. Su conocimiento profundo de las tendencias y avances en la Cirugía Bucal será crucial para el desarrollo de nuevos proyectos y la mejora continua de la formación de nuestros socios. La conforman Alba Sánchez (presidenta), Juan Carlos Bernabéu, Mario Pérez, Esther Muñoz, Marta García y Jorge Toledano.

**– Durante la Asamblea General de SECIB, celebrada en el marco del Congreso de Girona 2024, se expusieron las líneas y objetivos prioritarios de la Sociedad de cara a los próximos tres años. Uno de esos objetivos será el de la formación continua para los asociados. ¿Cómo piensan poner foco en esta parcela tan importante para el odontólogo en general y el cirujano bucal en particular?**

Una de nuestras labores más cruciales será poner al socio en el centro de nuestra formación continuada y de gran parte de la actividad de esta Sociedad. Para ello, nos centraremos primeramente en identificar sus preferencias, tanto en contenidos como en formatos, para poder diseñar un calendario formativo atractivo, manteniendo la calidad que ha caracterizado a la formación continuada ofertada por SECIB. Sabemos que cada socio tiene necesidades formativas específicas; por eso intentaremos adaptar la oferta formativa a los distintos intereses y requerimientos mostrados. Por otro lado, haremos un esfuerzo por hacer llegar al socio toda la ciencia y documentos de interés que nuestra Sociedad genera y que, muchas veces, no somos capaces de transferir con eficacia. Potenciar el intercambio informativo con nuestros socios mediante el desarrollo de una estrategia de mejora en redes sociales será una de nuestras líneas destacadas. Toda esta línea será desarrollada por la vocalía de María Baus, quien contará en su grupo de trabajo con Pablo Xing, Albert Barroso, Pablo Glera, Iñaut Amezaga y Félix Pose.

– En el campo de la formación postgraduada universitaria en Cirugía Bucal, entre sus objetivos figuran promover los estándares de excelencia. ¿Qué nos puedes decir al respecto?

Considerando que SECIB se construyó sobre unos cimientos universitarios y manteniendo su implicación y su compromiso con la universidad, la búsqueda de los estándares de excelencia necesarios para que los másteres universitarios en Cirugía Bucal formen cirujanos bucales competentes en el ámbito público, privado y docente o investigador, es una de las labores que nos hemos marcado desde SECIB. La gran proliferación de másteres universitarios en nuestro país conlleva una ausencia de armonización de contenidos que pueden ser muy dispares entre los distintos programas.

A pesar de que el estándar europeo de formación de especialistas en Cirugía Bucal viene definido por la normativa europea que la acredita como especialidad de la Odontología, en ausencia del reconocimiento de nuestra especialidad en España, podría lograrse una mayor homogenización de contenidos si existiera un programa de acreditación de másteres universitarios de Cirugía Bucal a nivel nacional o incluso europeo. La valoración de la necesidad de la creación e implantación de esta acreditación constituye una de las líneas a desarrollar por esta junta durante los próximos tres años. La vocalía de Isabel Leco, integrada por María Peñarrocha, Miguel Padial, Octavi Camps, Marta Satorres y Esther Jiménez, desarrollará este aspecto.



Nueva Junta Directiva de SECIB. De izquierda a derecha: María Baus, vocal; José López Vicente, tesorero; Rui Figueiredo, vicepresidente; Agurne Uribarri, presidenta; Eneritz Bilbao, secretaria; Isabel Leco, vocal, y Elena Lucerón, vocal. Foto cedida por SECIB.

**– Situándonos en el papel del estudiante, ¿Cuáles son los aspectos más importantes que debe tener en cuenta a la hora de elegir un máster que le permita alcanzar la excelencia en el campo de la Cirugía Bucal?**

Los aspectos más importantes podríamos resumirlos en tres: el contenido del programa, el profesorado y las autoridades o instituciones que reconocen dicha titulación. Los contenidos del programa deben ser sólidos, estar actualizados y abarcar todo el temario y duración que la normativa comunitaria europea

exige a un programa de especialista en Cirugía Bucal, además de asegurar un contenido eminentemente práctico bien tutelado. En cuanto al profesorado, su experiencia académica-docente, su experiencia clínica y su compromiso con el alumnado es esencial para poder completar con éxito el programa teórico práctico planteado. Para finalizar, debemos conocer qué entidad o autoridad educativa reconoce dicha titulación. «La inteligencia artificial en Cirugía Bucal contribuye enormemente a la toma de decisiones quirúrgicas sólidas y basadas en la evidencia»

**– Asimismo, otra de las grandes líneas de actuación será impulsar la Cirugía Bucal en la Atención Primaria para establecer la integración de esta especialidad en la sanidad pública. ¿Qué beneficios tendría para la profesión, para el paciente y para el sistema esta conexión?**

Podríamos decir que la implementación de los servicios de Cirugía Bucal en centros de Atención Primaria, llevada a cabo por odontólogos con una formación reglada en Cirugía Bucal, libera de carga asistencial a los servicios de Cirugía Maxilofacial hospitalaria, contribuye a disminuir los costes del sistema de salud público sanitario y aumenta el grado de satisfacción del paciente.

La nueva Junta Directiva trabajará para impulsarla con el objetivo de establecer y ofrecer al servicio sanitario público un proyecto de integración de esta actividad en sus planes de salud bucodental. Con ello, SECIB contribuirá a aumentar la calidad asistencial en el servicio público, a la vez que aumentará la visibilidad de nuestra especialidad. El grupo de trabajo encabezado por Elena Lucerón-y constituido por Edurne Corral, Clara López, Carlos M. Cobo, Luis Alberto Moreno y César Vergara-llevará a cabo esta labor.



Para la Dra. Agurne Uribarri, «la gran proliferación de másteres universitarios en nuestro país conlleva una ausencia de armonización de contenidos que pueden ser muy dispares entre los distintos programas».

**– La lucha por el reconocimiento de la Cirugía Bucal como especialidad oficial sigue. ¿Cómo se está avanzando y trabajando desde SECIB para alcanzar esta reivindicación podríamos decir casi que histórica?**

A fecha de hoy, es el Real Decreto 589/2022, de 19 de julio el que regula el procedimiento y criterios para la propuesta de cualquier nuevo título de especialista en Ciencias de la Salud. En él se regula el procedimiento y criterios que deben cumplir las propuestas de los nuevos títulos. El desarrollo de dicha memoria requiere un gran esfuerzo y trabajo de puesta en común entre distintas entidades, además del aporte de numerosos datos. Para este fin, nuestro presidente saliente, Daniel Torres, lidera la comisión mixta nombrada para la creación de las especialidades en Odontología, que ha sido capaz de integrar a la profesión en general (Consejo General de Dentistas de España) con el tejido universitario español (Conferencia de Decanos). El debate y unanimidad entre todos ellos conseguirá crear una propuesta que cumpla los estándares que, seguro, pueden ser asumidos por el Ministerio de Sanidad.

**– La participación más activa de ese joven equipo de trabajo en la Comisión Científica permitirá conocer las últimas tendencias y avances en Cirugía Bucal. A día de hoy, ¿Cuáles son los principales que usted destacaría y cómo vislumbra el futuro teniendo en cuenta el impacto tan fuerte de la tecnología o la IA en diferentes tratamientos odontológicos?**

La cirugía robótica, la inteligencia artificial, la impresión 3D y los nuevos métodos de imagen, la genómica, la regeneración tisular, las terapias celulares, etc.; están cambiando la actividad asistencial en cirugía, permitiendo mejorar los resultados y minimizar su morbilidad. Destacaría las tecnologías basadas en imágenes 3D, que han añadido a las guías estáticas la posibilidad de navegación intraoperatoria, aumentando aún más la precisión quirúrgica. Por otro lado, la ampliación de los conocimientos básicos a nivel molecular, junto a la bioingeniería, estudian el diseño de biomateriales con propiedades bioactivas, dirigidas hacia el uso combinado de células madre y materiales bioimpresos en 3D, cuya morfología coincida exactamente con la del defecto óseo. En cuanto a la aplicación de la inteligencia artificial en Cirugía Bucal, no cabe duda de que contribuye enormemente a la toma de decisiones quirúrgicas sólidas y basadas en la evidencia, que permitirán un enfoque terapéutico más individualizado y centrado en cada paciente, minimizando riesgos y aumentando su seguridad. Todos estos avances exigen a los profesionales mantenerse actualizados, por lo que la educación continua del cirujano bucal es ahora, más que nunca, imprescindible para garantizar que los pacientes reciban la mejor atención posible.



· Simposio Universitario SECIB: “Damos voz a jóvenes investigadores para poner en común sus avances”



**Dra. Marta García, coordinadora IV Simposio Universidades de la Sociedad Española de Cirugía Bucal (Montaje Consalud)**

El IV Simposio Universidades de la Sociedad Española de Cirugía Bucal (SECIB) se consolida este año como una plataforma clave para la exposición de investigaciones emergentes en cirugía bucal e implantología. Organizado en el contexto del XXI Congreso Nacional de la SECIB en Girona, pretende dar voz al público joven que ya trabaja en la universidad e investigadores noveles.

En declaraciones a Dentalia, la Dra. Marta García, coordinadora del Simposio, explica el objetivo principal de este evento: “Es un espacio para que investigadores jóvenes, representantes de posgrados, másters y grupos de razonamiento de cirugía bucal e implantología, puedan presentar en qué están trabajando. Aquí comparten tanto sus investigaciones y proyectos como protocolos clínicos y mejoras en técnicas quirúrgicas que están implementando”.

## · Premio Consejo General de Dentistas a Daniel Torres



El pasado viernes 13 de diciembre del 2024, el Consejo General de Dentistas y la FDE hizo entrega de sus galardones anuales.

El Dr. Daniel Torres Lagares, presidente de la Sociedad Española de Cirugía Bucal (SECIB) y miembro del Comité Asesor de AACIB, ha recibido el Premio Santa Apolonia y Dentista del Año, respectivamente, por su encomiable trabajo y su contribución al avance de la Odontología en nuestro país.



## • Monográfico BTI: Tratamiento Maxilar Atrófico

### MONOGRÁFICO

**22 FEBRERO 2025** Museo de San Isidoro. León

## Tratamiento del maxilar atrófico

**SEDE**  
**Museo de San Isidoro**  
 Sala del Pendón  
 Plaza San Isidoro, 4, 24003 León

**INSCRIPCIÓN**  
 Socios SECIB y clientes BTI **55€**  
 No Socios **135€**

**SECRETARÍA TÉCNICA**  
 Sociedad Española de Cirugía Bucal

formacionsecib@secibonline.com    Tel. 606 338 580




El próximo 22 de Febrero tendrá lugar el Monográfico BTI: Tratamiento Maxilar atrófico, en el Museo de San Isidoro. León, una ocasión única que trae a ponente referentes en diferentes áreas, donde se debatirá las diferentes opciones y alternativas para el tratamiento del maxilar atrófico.

### MONOGRÁFICO

**22 FEBRERO 2025** Museo de San Isidoro. León

## Tratamiento del maxilar atrófico

**PROGRAMA**

09:15 - 09:30	INTRODUCCIÓN AL TRATAMIENTO DEL MAXILAR ATRÓFICO	Dr. Mariano del Canto Pingarrón Dra. Berta García Mira
09:30 - 10:30	IMPLANTES SUBPERIÓSTICOS. UNA NUEVA HERRAMIENTA EN EL TRATAMIENTO DE LAS ATROFIAS ÓSEAS	Dr. Bruno Ruiz Gómez Dr. Mariano del Canto Díaz
10:30 - 11:00	DESCANSO	
11:00 - 11:45	REHABILITACIÓN DEL MAXILAR ATRÓFICO CON IMPLANTES CORTOS Y EXTRACORTOS: MENOS ES MÁS	Dr. David de Paz Rueda
11:45 - 12:45	RESOLUCIÓN DE DEFECTOS ÓSEOS UTILIZANDO HUESO AUTÓLOGO	Dr. Juan Lara Chao Dr. José Luis Domínguez -Mompell
12:45 - 13:15	DEBATE	Moderadores: Dr. Mariano del Canto Pingarrón Dra. Berta García Mira
13:15 - 14:00	Visita GUADA	
14:00	VINO ESPAÑOL	

**INSCRÍBETE**




### PONENTES



**Dr. Mariano del Canto Díaz**

- Máster Universitario en Cirugía Bucal, Implantología y Periodoncia por la Universidad de León (ULE-COE)
- Experto en Clínica Periodontal por la Universidad Complutense de Madrid (UCM)
- Grado en Odontología por la Universidad San Pablo CEU
- Miembro de SEPA, SECIB y SEI.
- Profesor Colaborador del Máster en Cirugía Bucal, Implantología y Periodoncia de la Universidad de León
- Colaborador docente en el Centro de Formación Continuada Del Canto Formación.
- Práctica privada en Periodoncia e Implantología.



**Dr. Bruno Ruiz Gómez**

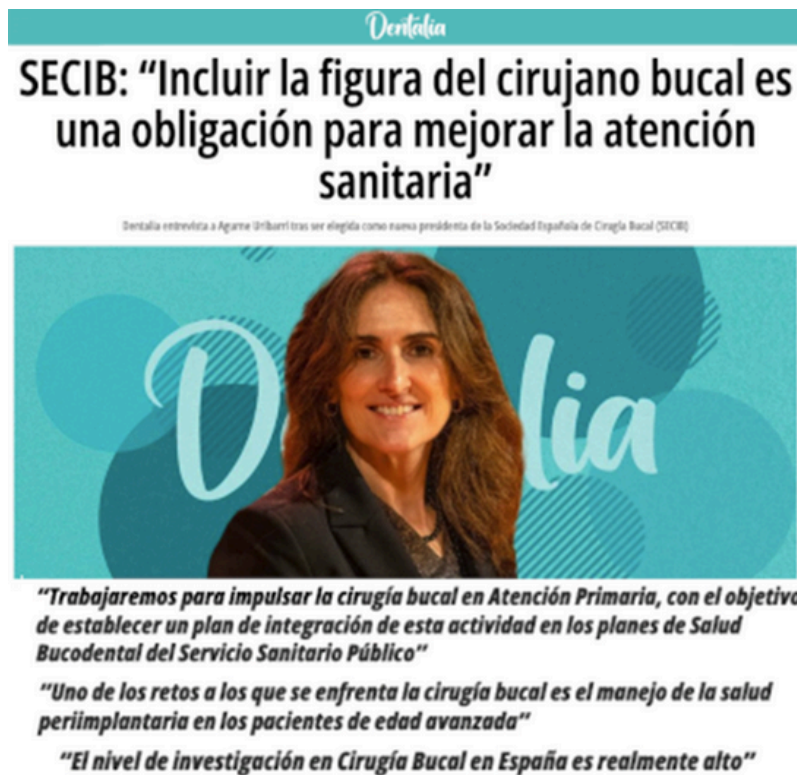- Licenciado en Odontología con distinción al mérito académico por la Universidad Alfonso X El Sabio. Madrid 1999-2004
- Doctor en Odontología "Sobresaliente. Cum Laude". Universidad Complutense de Madrid, 2017
- Máster en Cirugía Oral, Implantología y Periodoncia por la Universidad Rey Juan Carlos. Madrid 2005-2007.
- Profesor del Máster en Cirugía Bucal, Implantología y Periodoncia. Universidad de León 2008-Actualidad
- Práctica privada exclusiva en cirugía oral, periodoncia e implantología desde 2005.
- Director clínico de Clínica Dental EOS. Madrid – WWW.CLINICADENTALEOS.COM



**Dr. David de Paz Rueda**

- Licenciado en Odontología, 2008-2013, Universidad Europea de Madrid.
- Máster en Periodoncia Avanzada, 2014-2016, Universidad Europea de Madrid.
- Máster en Odontología Restauradora basado en las Nuevas Tecnologías, 2018-2020, Universidad Complutense de Madrid.
- Profesor Colaborador del Máster en Odontología Restauradora basado en las Nuevas Tecnologías, Universidad Complutense de Madrid.
- Autor de diversos artículos científicos en revistas nacionales.
- Miembro de las sociedades científicas SEPA, SEPE, EAO.
- Socio fundador Grupo ZygoMadrid. Rehabilitación del maxilar atrófico mediante implantes zigomaxilares y subperiósticos.
- Práctica privada Implantología, Periodoncia y Odontología Restauradora en Madrid.

· Entrevista a Dra. Agurne Urribarri



**SECIB: “Incluir la figura del cirujano bucal es una obligación para mejorar la atención sanitaria” Dentalia entrevista a Agurne Urribarri tras ser elegida como nueva presidenta de la Sociedad Española de Cirugía Bucal (SECIB)**

La cirugía bucal ha experimentado importantes avances en las últimas décadas, tanto en el ámbito académico como en la práctica clínica. Con la reciente elección de Agurne Urribarri como presidenta de la Sociedad Española de Cirugía Bucal (SECIB), se abre una etapa llena de retos y oportunidades para esta especialidad en España.

La Dra. Urribarri asume el cargo con una visión clara y ambiciosa: reforzar la formación continua de los profesionales, promover la integración de la cirugía bucal en la atención primaria y garantizar una mayor uniformidad en los programas universitarios. Durante su mandato, se espera que la SECIB continúe consolidándose como un referente en investigación, formación y defensa de los intereses de los profesionales del sector.

Así lo manifiesta en una entrevista concedida a Dentalia en la que la presidenta de SECIB comparte sus perspectivas sobre los desafíos y metas de su nueva etapa al frente de la sociedad, destacando la importancia de la innovación, la colaboración institucional y el papel crucial de la cirugía bucal en la mejora de la salud bucodental de la población española.

· Curso: Enfoque Perio - Quirúrgico - Prostodóntico Digital para grandes rehabilitaciones

**ENTRADA GRATUITA**

**Enfoque Perio - Quirúrgico - Prostodóntico Digital para Grandes Rehabilitaciones (Planning, Surgery & Restoration)**

**7 de marzo de 2025**  
Colegio Oficial de Dentistas de Granada

**ORGANIZA**  
Asociación Andaluza de Cirugía Bucal

**SEDE E INSCRIPCIONES**  
Colegio Oficial de Dentistas de Granada  
C/Maestro Montero s/n,  
Edificio Guadiana, Bajo,  
18004 Granada

**AACIB**  
Monte Carmelo, 32  
41011 Sevilla  
955 099 142  
[www.aacib.es](http://www.aacib.es)

**COLABORA**  
**KLOCKNER®**

Colegio Oficial de Dentistas de Granada

No dudes en apuntarte el próximo 7 de marzo al curso teórico «Enfoque Perio - Quirúrgico - Prostodóntico Digital para grandes rehabilitaciones» en el Colegio de Dentistas de Granada.

Inscripciones abiertas.

## · Curso: Oclusión y Postura: Un antes y un después en Rehabilitación Oral

**ENTRADA GRATUITA**

**Asociación Andaluza de Cirugía Bucal**

**SEDE**  
Hotel Meliá Cádiz Paseo del Mar  
Avda. Amílcar Barca, 47  
11009 Cádiz

**INSCRIPCIONES**  
Colegio Oficial de Dentistas de Cádiz  
<https://dentistascadiz.com/inscripcion>

**AACIB**  
Monte Carmelo, 32  
41011 Sevilla  
955 099 142  
[www.aacib.es](http://www.aacib.es)

**Curso**  
**OCLUSIÓN Y POSTURA:  
UN ANTES Y UN  
DESPUÉS EN  
REHABILITACION ORAL**  
21 y 22 de marzo de 2025  
Hotel Meliá Cádiz Paseo del Mar

**ORGANIZA**  
**CODC**  
Colegio Oficial de Dentistas de Cádiz

**COLABORA**  
**Asociación Andaluza de Cirugía Bucal**

**PATROCINA**  
**A.M.A.**  
agrupación mutual aseguradora  
**Fundación A.M.A.**  
patrocinadora de la Formación Continuada del C.O.D.C.

No dudes en apuntarte el próximo 21 y 22 de marzo al curso teórico «Oclusión y Postura: Un antes y un después en Rehabilitación Oral» en el Hotel Meliá Cádiz Paseo del Mar.

Inscripciones abiertas.

## · XX Congreso SECIB 2025



¿Ya sabes donde será el próximo congreso de la SECIB? ¿Sabes los temas que se van a abordar?

Si la respuesta es no, te informamos que tendrá lugar el 7-8 Noviembre, en Facultad de Medicina, de la Universidad Complutense de Madrid.

Ya tienes disponible la posibilidad de inscribirte y abonar tarifa reducida.  
¡Te esperamos!

Cirugía Minimamente Invasiva  
Inteligencia Artificial  
Cirugía Regenerativa  
Implantes Extralargos  
Diagnóstico y Manejo de las Lesiones Orales  
Tratamiento Multidisciplinar  
Diagnóstico Radiológico

Symposium Universidades  
Sesión de Casos Clínicos  
Curso de Higienistas  
Talleres / Hands on

*“Cada decisión importa,  
elige el camino correcto”*

Sede  
Facultad de Medicina  
Universidad Complutense de Madrid



Madrid será la sede del **XXII Congreso de SECIB 2025**.

Presentamos un **programa de gran actualidad** en el ámbito de cirugía bucal e implantología, y en el uso de las nuevas herramientas tecnológicas e inteligencia artificial.

Os esperamos en Madrid con su luz, historia, cultura, tradición,... en un ambiente acogedor, moderno y divertido, en el que **solo faltas tú**.

Presidente: **Jesús Torres García-Denche**  
Vicepresidenta: **Isabel Leco Berrocal**



Con la colaboración de:



III EDICIÓN CURSO MODULAR SEMIPRESENCIAL

# CIRUGÍA AVANZADA Y REGENERACIÓN TISULAR



ENERO 2025  
JUNIO 2025



Madrid



Práctica sobre cabeza de cerdo  
Práctica sobre modelo  
Práctica de cirugía sobre pacientes



Con la colaboración del:

**Dr. JOSÉ ÁNGEL FERNÁNDEZ**

5 MÓDULOS PRESENCIALES

5 MÓDULOS ONLINE



Incluye ponencias online de

**Dr. ALBERTO SALGADO**

**Dr. CARLOS PASCUAL**

**Dr. ÁLVARO DE LA RIVA**



Cursos online del Dr. Flores y Escuer  
**MANEJO DE MEMBRANAS DÉRMICAS  
TÉCNICA SBBT O ENCOFRADO**



@arturofloresgallardo

ARTURO FLORES GALLARDO



@dr.escuer

CARLOS ESCUER FANLO



CON CIRUGÍA SOBRE PACIENTE



## NORMAS DE PUBLICACIÓN

La Revista Andaluza de Cirugía Bucal publica artículos científicos relacionados con el campo de la Cirugía Bucal que sean de interés para cualquier odontoestomatólogo que desarrolle dicha área en su práctica profesional.

El Comité Editorial seguirá de forma estricta las directrices expuestas a continuación, siguiendo la normativa de Vancouver. Los artículos que no se sujeten a ellas serán devueltos para corrección, de forma previa a la valoración de su publicación.

Todos los artículos remitidos a esta revista deberán ser originales, no publicados ni enviados a otra publicación, siendo el autor el único responsable de las afirmaciones sostenidas en él.

Todos aquellos autores que quieran mandar su artículo científico podrán hacerlo enviándolo vía e-mail a revista@aacib.es con copia a danieli@us.es, enviando un archivo con el texto del manuscrito en formato Word para PC, y las imágenes en archivos distintos en formato TIFF o JPG.

### TIPOS DE ARTÍCULOS

1. Artículos originales, que aporten nuevos datos clínicos o de investigación básica relacionada con la Cirugía Bucal.

2. Revisiones y puesta al día que supongan la actualización, desde un punto de vista crítico científico y objetivo, de un tema concreto. No existe limitación en el número de citas bibliográficas, si bien se recomienda al autor o autores, que sean las mínimas posibles, así como que sean pertinentes y actualizadas. Además, dado el interés práctico de esta publicación, el texto debe estar apoyado en un adecuado material iconográfico.

3. Resúmenes comentados de literatura actual. Serán encargados por la Revista a personas cualificadas e interesadas en realizar una colaboración continuada.

4. Casos clínicos, relacionados con problemas poco frecuentes o que aporten nuevos conceptos terapéuticos, serán publicados en esta sección. Deben contener documentación clínica e iconográfica completa pre, per y postoperatoria, y del seguimiento ulterior, así como explicar de forma clara el tratamiento realizado. El texto debe ser conciso y las citas bibliográficas limitarse a las estrictamente necesarias. Resultarán especialmente interesantes secuencias fotográficas de tratamientos multidisciplinarios de casos complejos o técnicas quirúrgicas.

5. Cartas al director que ofrezcan comentarios o críticas constructivas sobre artículos previamente publicados u otros temas de interés para el lector. Deben tener una extensión máxima de dos folios tamaño DIN-A4 escritos a doble espacio, centradas en un tema específico y estar firmadas. En caso de que se viertan comentarios sobre un artículo publicado en esta revista, el autor del mismo dispondrá de la oportunidad de respuesta. La pertinencia de su publicación será valorada por el Comité Editorial.

6. Otros, se podrán publicar, con un formato independiente, documentos elaborados por Comités de Expertos o

Corporaciones de reconocido prestigio que hayan sido aceptados por el Comité Editorial.

### AUTORES

Únicamente serán considerados como autores aquellos individuos que hayan contribuido significativamente en el desarrollo del artículo y que, en calidad de tales, puedan tomar pública responsabilidad de su contenido. Su número, no será, salvo en casos excepcionales, superior a 7. A las personas que hayan contribuido en menor medida les será agradecida su colaboración en el apartado de agradecimientos. Todos los autores deben firmar la carta de remisión que acompañe el artículo, como evidencia de la aprobación de su contenido y aceptación íntegra de las normas de publicación.

### PRESENTACIÓN Y ESTRUCTURA DE LOS TRABAJOS

El documento debe ser enviado, en formato Word para PC sobre una página de tamaño DIN-A4 blanco, a 1,5 espacio de interlineado, con márgenes mínimos de 25 mm y con hojas numeradas. Asimismo, se enviarán las imágenes en formato JPG o TIFF en archivos independientes al documento, nunca insertadas en el texto.

Los artículos originales deberán seguir la siguiente estructura:

Primera página

Debe contener:

1. El título del artículo y un subtítulo no superior a 40 letras y espacios, en español.

2. El nombre y dos apellidos del autor o autores, con el (los) grado(s) académico(s) más alto(s) y la afiliación a una institución si así correspondiera.

3. El nombre del departamento(s) e institución(es) responsables.

4. La negación de responsabilidad, si procede.

5. El nombre del autor responsable de la correspondencia sobre el documento.

6. La(s) fuente(s) de apoyo en forma de subvenciones, equipo o fármacos y el conflicto de intereses, si hubiera lugar.

Resumen

Una página independiente debe contener, el título del artículo y el nombre de la revista, un resumen estructurado del contenido del mismo, no superior a 200 palabras, y el listado de palabras clave en español. Las palabras clave serán entre 3 y 10 términos o frases cortas de la lista del «Medical Subject Headings (MeSH)» del «Index Medicus».

Los trabajos de investigación originales contendrán resúmenes estructurados, los cuales permiten al lector comprender rápidamente, y de forma ordenada el contenido fundamental, metodológico e informativo del artículo. Su extensión no debe ser superior a 200 palabras y estará estructurado en los siguientes apartados: introducción (fundamento y objetivo), material y metodología, resultados y conclusiones. Introducción.

Debe incluir los fundamentos y el propósito del estudio, utilizando las citas bibliográficas estrictamente necesarias.

No se debe realizar una revisión bibliográfica exhaustiva, ni incluir datos o conclusiones del trabajo que se publica.

#### Material y metodología

Será presentado con la precisión que sea conveniente para que el lector comprenda y confirme el desarrollo de la investigación. Métodos previamente publicados como índices o técnicas deben describirse solo brevemente y aportar las correspondientes citas, excepto que se hayan realizado modificaciones en los mismos. Los métodos estadísticos empleados deben ser adecuadamente descritos, y los datos presentados de la forma menos elaborada posible, de manera que el lector con conocimientos pueda verificar los resultados y realizar un análisis crítico. En la medida de lo posible las variables elegidas deberán ser cuantitativas, las pruebas de significación deberán presentar el grado de significación y si está indicado la intensidad de la relación observada y las estimaciones de porcentajes irán acompañadas de su correspondiente intervalo de confianza. Se especificarán los criterios de selección de individuos, técnica de muestreo y tamaño muestral, empleo de aleatorización y técnicas de enmascaramiento. En los ensayos clínicos y estudios longitudinales, los individuos que abandonan los estudios deberán ser registrados y comunicados, indicando las causas de las pérdidas. Se especificarán los programas informáticos empleados y se definirán los términos estadísticos, abreviaturas y símbolos utilizados.

En los artículos sobre ensayos clínicos con seres humanos y estudios experimentales con animales, deberá confirmarse que el protocolo ha sido aprobado por el Comité de Ensayos Clínicos y Experimentación Animal del centro en que se llevó a cabo el estudio, así como que el estudio ha seguido los principios de la Declaración de Helsinki de 1975, revisada en 1983.

Los artículos de revisión deben incluir la descripción de los métodos utilizados para localizar, seleccionar y resumir los datos.

#### Resultados

Aparecerán en una secuencia lógica en el texto, tablas o figuras, no debiendo repetirse en ellas los mismos datos. Se procurará resaltar las observaciones importantes.

#### Discusión

Resumirá los hallazgos relacionando las propias observaciones con otros estudios de interés y señalando las aportaciones y limitaciones de unos y otros. De ella se extraerán las oportunas conclusiones, evitando escrupulosamente afirmaciones gratuitas y conclusiones no apoyadas completamente por los datos del trabajo.

#### Agradecimientos

Únicamente se agradecerá, con un estilo sencillo, su colaboración a personas que hayan hecho contribuciones sustanciales al estudio, debiendo disponer el autor de su consentimiento por escrito.

#### Bibliografía

Las citas bibliográficas deben ser las mínimas necesarias.

Como norma, no deben superar el número de 30, excepto en los trabajos de revisión, en los cuales el número será libre, recomendando, no obstante, a los autores, que limiten el mismo por criterios de pertinencia y actualidad. Las citas serán numeradas correlativamente en el texto, tablas y leyendas de las figuras, según el orden de aparición, siendo identificadas por números arábigos en superíndice.

Se recomienda seguir el estilo de los ejemplos siguientes, que está basado en el Método Vancouver, «Samples of Formatted References for Authors of Journal Articles», que se puede consultar en la siguiente web: [https://www.nlm.nih.gov/bsd/uniform\\_requirements.html](https://www.nlm.nih.gov/bsd/uniform_requirements.html)

Se emplearán los nombres abreviados de las revistas de acuerdo al «Abridged Index Medicus Journal Titles», basado en el «Index Medicus». Puede consultarlo aquí (<https://www.nlm.nih.gov/bsd/aim.html>)

Es recomendable evitar el uso de resúmenes como referencias, y no se aceptará el uso de «observaciones no publicadas» y «comunicaciones personales». Se mencionarán todos los autores si son menos de seis, o los tres primeros y et al, cuando son siete o más.

#### Tablas

Deben presentarse en hojas independientes numeradas según su orden de aparición en el texto con números arábigos. Se emplearán para clarificar puntos importantes, no aceptándose la repetición de datos bajo la forma de tablas y figuras. Los títulos o pies que las acompañen deberán explicar el contenido de las mismas.

#### Figuras

Serán consideradas figuras todo tipo de fotografías, gráficas o dibujos, deberán clarificar de forma importante el texto y su número estará reducido al mínimo necesario.

Se les asignará un número arábigo, según el orden de aparición en el texto, siendo identificadas por el término «Figura», seguido del correspondiente guarismo.

Los pies o leyendas de cada una deben ir indicados y numerados.

Las imágenes deben enviarse, preferentemente en formato JPG o TIFF, con una resolución de 300 píxeles por pulgada, nunca pegadas en el documento de texto.


#### **AUTORIZACIONES EXPRESAS DE LOS AUTORES A RACIB**

Los autores que envíen sus artículos a RACIB para su publicación, autorizan expresamente a que la revista reproduzca el artículo en la página web de la que RACIB es titular.

# Ancladén



**NORMON**  
DENTAL



**KLOCKNER®**



**Osteógenos**

**VEGA<sup>®</sup> +**

**Freedom  
is not  
fixed**

**K** KLOCKNER<sup>®</sup>

KLOCKNER · [klockner@klockner.es](mailto:klockner@klockner.es) · Tel. 931 851 900